MODUL PRAKTIKUM
ILMU BIOMEDIK DASAR

PROGRAM STUDI D3 KEPERAWATAN

STIKES KUSUMA HUSADA SURAKARTA

2018

Modul Praktikum Ilmu Biomedik Dasar ini merupakan Modul Praktikum yang memuat naskah konsep praktikum di bidang Ilmu Keperawatan, yang disusun oleh dosen Prodi D3 Keperawatan STIKes Kusuma Husada Surakarta.

Pelindung	:	Ketua STIKes Wahyu Rima Agustin, S.Kep.,Ns,M.Kep
Penanggung Jawab	:	Ketua Lembaga Penjamin Mutu Tresia Umarianti, SST.,M.Kes
Pemimpin Umum	:	Meri Oktariani, S.Kep.,Ns,M.Kep
Pemimpin Redaksi	:	Erlina Windyastuti, S.Kep.,Ns, M.Kep
Sekretaris Redaksi	:	Mellia Silvy Irdianty, S.Kep.,Ns, MPH
Sidang Redaksi	:	Anissa Cindy, S.Kep.,Ns,M.Kep Dra. Agnes Sri Harti, M.Si Prima Trisna Aji, S.Kep.,Ns,M.Kep Endang Zulaicha, S.Kp.,M.Kep Gatot Suparmanto, S.Kep.,Ns,M.Sc
Penyusun	:	Anissa Cindy, S.Kep.,Ns, M.Kep

Penerbit	:	Prodi D3 Keperawatan STIKes Kusuma Husada Surakarta
Alamat Redaksi	:	Jl. Jaya Wijaya No. 11 Kadipiro, Bnajarsari, Surakarta, Telp. 0271-857724

KATA PENGANTAR

Segala puji syukur kami panjatkan atas kehadirat Tuhan Yang Maha Esa karena berkat karuniaNya, Modul Praktikum Ilmu Biomedik Dasar ini dapat disusun dan diselesaikan.

Modul Praktikum Ilmu Biomedik Dasar ini menjelaskan tentang proses pembelajaran praktikum dari mata kuliah Ilmu Biomedik Dasar yang ada pada Kurikulum Pendidikan D3 Keperawatan, sebagai pegangan bagi dosen dan mahasiswa dalam melaksanakan proses pembelajaran di dalam laboratorium, sesuai dengan capaian pembelajaran yang telah ditetapkan. Sehingga diharapkan konten pembelajaran yang dibahas selama proses belajar terstandar untuk semua dosen pada Pendidikan D3 Keperawatan.

Dengan diterbitkannya modul ini diharapkan agar semua dosen dapat melaksanakan pembelajaran dengan terarah, mudah, berorentasi pada pendekatan SCL dan terutama mempunyai kesamaan dalam keluasan dan kedalaman materi pembelajaran, sehingga pada akhirnya dapat meningkatkan kualitas pembelajaran dan menghantar mahasiswa untuk berhasil dengan baik pada ujian akhir ataupun uji kompetensi.

Terima kasih kepada seluruh pihak yang berkontribusi dalam penyusunan modul ini. Modul ini tentunya masih banyak memiliki kekurangan. Oleh karena itu, kami mengharapkan saran dan masukan yang positif demi perbaikan modul ini. Besar harapan kami modul ini dapat memberikan manfaat bagi pembacanya.

Semoga modul ini dapat bermanfaat bagi dosen maupun mahasiswa program D3 Keperawatan.

Surakarta, Oktober 2018
Penyusun

Anissa Cindy Nurul Afni, S.Kep., Ns., M.Kep

DAFTAR ISI

Halaman Depan i

Kata Pengantar ii

Daftar Isi iii

Tinjauan Mata Kuliah vii

Modul 1: Praktik Anatomi Fisiologi Sistem Kardiovaskuler 1

Pendahuluan 2

Kegiatan Praktikum 1 Praktikum Anatomi Sistem Kardiovaskuler. 4

Uraian Materi 4

Latihan 6

Rangkuman 7

Pre Test-Post Test 1 8

Uji Keterampilan 9

Umpan Balik Dan Tindak Lanjut..... 10

Kegiatan Praktikum 2 Praktikum Mengukur Denyut Nadi dan Tekanan Darah..... 10

Uraian Materi 10

Latihan 15

Rangkuman 18

Pre Test-Post Test 2 18

Uji Keterampilan 18

Umpan Balik Dan Tindak Lanjut..... 19

Kunci Jawaban 20

Daftar Pustaka 22

Modul 2: Praktikum Sistem Respirasi 23

Pendahuluan 24

Kegiatan Praktikum 1 Praktikum Anatomi Sistem Respirasi 26

Uraian Materi 26

Latihan 29

		Rangkuman	30
		Pre Test-Post Test 1	31
		Uji Keterampilan	32
		Umpan Balik Dan Tindak Lanjut.....	32
Kegiatan Praktikum	2	Praktikum Mengukur Frekuensi Pernapasan .	33
		Uraian Materi	33
		Latihan	34
		Rangkuman	36
		Pre Test-Post Test 2	37
		Uji Keterampilan	37
		Umpan Balik Dan Tindak Lanjut.....	37
Kunci Jawaban		.....	38
Daftar Pustaka		.....	40

Modul 3: Praktikum Sistem Persarafan		.....	41
Pendahuluan		.....	42
Kegiatan Praktikum	1	Praktikum Anatomi Sistem Persarafan	44
		Uraian Materi	44
		Latihan	46
		Rangkuman	48
		Pre Test-Post Test 1	48
		Uji Keterampilan	49
		Umpan Balik Dan Tindak Lanjut.....	51
Kegiatan Praktikum	2	Praktikum Pemeriksaan Refleks Fisiologis..	52
		Uraian Materi	52
		Latihan	55
		Rangkuman	57
		Pre Test-Post Test 2	57
		Uji Keterampilan	57
		Umpan Balik Dan Tindak Lanjut.....	58
Kunci Jawaban		.....	59
Daftar Pustaka		.....	60

Modul 4: Praktikum Sistem Muskuloskeletal 61
Pendahuluan 62
Kegiatan Praktikum 1 Praktikum Anatomi Sistem Muskuloskeletal 63
Uraian Materi 63
Latihan 66
Rangkuman 68
Pre Test-Post Test 1 68
Uji Keterampilan 68
Umpan Balik Dan Tindak Lanjut..... 72
Kegiatan Praktikum 2 Praktikum Pemeriksaan Tonus dan
Kekuatan Otot.... 73
Uraian Materi 73
Latihan 76
Rangkuman 78
Pre Test-Post Test 2 78
Uji Keterampilan 79
Umpan Balik Dan Tindak Lanjut..... 79
Kunci Jawaban 80
Daftar Pustaka 84

Modul 5: Praktikum Sistem Pencernaan 85
Pendahuluan 86
Kegiatan Praktikum 1 Praktikum Anatomi Sistem Pencernaan 87
Uraian Materi 87
Latihan 89
Rangkuman 90
Pre Test-Post Test 1 90
Uji Keterampilan 92
Umpan Balik Dan Tindak Lanjut..... 94
Kunci Jawaban 95
Daftar Pustaka 97

Modul 6: Praktikum Sistem Reproduksi 98
Pendahuluan 99
Kegiatan Praktikum 1 Praktikum Anatomi Sistem Reproduksi Wanita 99
Uraian Materi 100
Latihan 101
Rangkuman 102
Pre Test-Post Test 1 102
Uji Keterampilan 103
Umpan Balik Dan Tindak Lanjut..... 105
Kegiatan Praktikum 2 Praktikum Anatomi Sistem Reproduksi Laki-laki 106
Uraian Materi 106
Latihan 107
Rangkuman 108
Pre Test-Post Test 1 109
Uji Keterampilan 110
Umpan Balik Dan Tindak Lanjut..... 111
Kunci Jawaban 112
Daftar Pustaka 113

Modul 7: Praktikum Sistem Penginderaan 114
Pendahuluan 115
Kegiatan Praktikm 1 Praktikum Anatomi Sistem Penginderaan..... 116
Uraian Materi 116
Latihan 118
Rangkuman 119
Pre Test-Post Test 1 119
Uji Keterampilan 120
Umpan Balik Dan Tindak Lanjut..... 121
Kunci Jawaban 122

Daftar Pustaka 124
PENUTUP 125

TINJAUAN MATA KULIAH

Saat ini Anda sedang mempelajari Modul Praktikum Mata kuliah Ilmu Biomedik Dasar. MataKuliah ini mempunyai bobot kredit 4 sks yang dikemas dalam 4 modul meliputi 3 modul teori (fisika kesehatan, biokimia dan anatomi fisiologi) dan 1 modul praktikum laboratorium. Mata kuliah ini membahas tentang anatomi fisiologi tubuh manusia yang menguraikan struktur, komponen tubuh manusia dan perkembangannya serta fungsi sistem tubuh manusia dan mekanisme fisiologinya. Menguraikan prinsip-prinsip dasar fisika berkaitan dengan sistem tubuh manusia. Membahas tentang enzim dan Ko-enzim, oksidasi biologi, nutrisi pada manusia (air, vitamin, karbohidrat, lipid, protein), karbohidrat, asam amino, purin pirimidin, lemak, serta hormon dan perananya dalam metabolisme.

Pada modul praktikum Ilmu Biomedik Dasar ini, secara terperinci akan membahas mengenai anatomi sistem tubuh manusia dan beberapa pemeriksaan yann berkaitan dengan sistem fisiologi tubuh manusia. Modul Prkatikum Ilmu Biomedik Dasar ini terdiri dari 7 modul, yaitu:

1. MODUL 1 Anatomi Fisiologi Sistem Kardiovaskuler
2. MODUL 2 Anatomi Fisiologi Sistem Respirasi
3. MODUL 3 Anatomi Fisiologi Sistem Persarafan
4. MODUL 4 Anatomi Fisiologi Sistem Muskuloskeletal
5. MODUL 5 Anatomi Fisiologi Sistem Pencernaan
6. MODUL 6 Anatomi Fisiologi Sistem Reproduksi
7. MODUL 7 Anatomi Fisiologi Sistem Penginderaan

Setelah mempelajari modul Praktikum Ilmu Biomedik Dasar ini, mahasiswa diharapkan mampu menyebutkan struktur anatomi sistem organ pada manusia dan menjelaskan fungsi dari masing-masing, serta melakukan beberapa pemeriksaan fisiologis terkait sistem tubuh manusia.

Untuk memudahkan Anda mengikuti proses pembelajaran dalam modul ini, maka Akan lebih mudah bagi Anda untuk mengikuti langkah-langkah belajar sebagai berikut:

1. Pelajari secara berurutan modul Teori Ilmu Biomedik Dasar (Anatomi Fisiologi).
2. Kemudian pelajari modul praktikum Ilmu Biomedik Dasar ini secara berurutan.
3. Bacalah dengan seksama materi yang disampaikan dalam setiap kegiatan belajar.
4. Kerjakan latihan-latihan terkait materi yang dibahas dan diskusikan dengan teman Anda atau dosen pengampu pada saat kegiatan tatap muka.
5. Buat ringkasan dari materi yang dibahas untuk memudahkan Anda mengingat.
6. Kerjakan test formatif sebagai evaluasi proses pembelajaran untuk setiap materi yang dibahas dan cocokkan jawaban Anda dengan kunci yang disediakan pada halaman terakhir modul.
7. Jika Anda mengalami kesulitan diskusikan dengan teman Anda dan konsultasikan kepada dosen pengampu.
8. Keberhasilan proses belajar Anda dalam mempelajari materi dalam modul ini tergantung dari kesungguhan Anda dalam mengerjakan latihan. Untuk itu belajar dan berlatihlah secara mandiri atau berkelompok dengan teman sejawat Anda.

Kami mengharap, anda dapat mengikuti keseluruhan modul dan kegiatan belajardalam modul ini dengan baik.

"SELAMAT BELAJAR DAN SUKSES BUAT ANDA"

MODUL 1

PRAKTIKUM

ANATOMI FISIOLOGI SISTEM KARDIOVASKULER

Penulis
Anissa Cindy Nurul Afni

PROGRAM STUDI D3 KEPERAWATAN
STIKES KUSUMA HUSADA SURAKARTA
2018

MODUL 1

PRAKTIKUM ANATOMI FISIOLOGI SISTEM KARDIOVASKULER

Saat ini Anda sedang mempelajari modul 1 praktikum Ilmu Biomedik Dasar. Modul ini akan membahas tentang bagaimana mengenali bagian dari organ sistem kardiovaskuler dan fungsinya serta cara melakukan pengukuran denyut nadi dan tekanan darah. Praktikum di*design* dalam laboratorium dengan menggunakan model/gambar sistem respirasi. Anda akan diminta untuk menyebutkan bagian dari masing-masing organ dan fungsinya. Anda juga diharapkan dapat mendemonstrasikan pengukuran denyut nadi dan tekanan darah.

Setelah mempelajari Modul ini diharapkan Anda mampu menyebutkan bagian dari organ dan fungsinya serta melaksanakan tindakan/keterampilan pemeriksaan status kardiovaskuler.

Fokus pembahasan pada modul 1 ini adalah bagaimana mahasiswa mempraktikan menyebutkan bagian dari organ sistem kardiovaskuler dan tindakan pemeriksaan denyut nadi dan tekanan darah, yang dibagi menjadi dua (2) Kegiatan Praktik sebagai berikut:

1. Kegiatan Praktikum 1 (Unit 1): Praktikum Anatomi Sistem Kardiovaskuler
2. Kegiatan Praktikum 2 (Unit 2): Praktikum Menghitung denyut nadi dan tekanan darah.

Modul ini berbentuk petunjuk praktikum yang penting digunakan saat Anda mencoba mempraktikkan atau mendemonstrasikan tindakan menghitung denyut nadi dan tekanan darah. Modul ini berisi Petunjuk Praktik yang akan disajikan berdasarkan langkah-langkah dari setiap tindakan yang dilakukan sehingga akan memberikan pengalaman kepada Anda dalam melakukan tindakan pemeriksaan.

Adapun hal-hal yang harus Anda persiapkan sebelum melakukan praktikum adalah:

1. Pahami tujuan pembelajaran sebagai target yang akan dicapai
2. Pelajari kasus yang tersedia dan pastikan bahwa Anda telah memahami.
3. Baca petunjuk pratikum dengan teliti

4. Baca setiap langkah yang tercantum dalam instruksi kerja atau prosedur pelaksanaan.
5. Siapkan peralatan dan bahan sesuai kebutuhan untuk setiap tindakan/ keterampilan yang akan dipraktikkan.
6. Perhatikan demonstrasi dari tutor dengan baik
7. Praktikkan / demonstrasikan setlap tindakan sesuai dengan prosedur.
8. Catat kesulitan yang Anda alami dan diskusikan dengan teman atau tutor.

Kami mengharap, anda dapat mengikuti keseluruhan kegiatan praktik dalam modul ini dengan baik.

“SELAMAT BELAJAR DAN SUKSES BUAT ANDA”

KEGIATAN PRAKTIKUM 1
PRAKTIKUM ANATOMI SISTEM KARDIOVASKULER

Sebelum mengikuti kegiatan praktikum ini, pastikan bahwa Anda telah memahami konsep anatomi fisiologi sistem kardiovaskuler yang sudah dipelajari pada modul 1 Ilmu Biomedik Dasar. Kegiatan praktkikum 1 ini akan memberikan pengalaman kepada Anda bagaimana menentukan organ-organ yang menyusun sistem kardiovaskuler dan pembuluh darah. Bab ini akan membantu Anda untuk memahami struktur, fungsi jantung, dan berbagai jenis pembuluh darah, serta mengontrol tekanan darah.

Setelah mempelajari kegiatan praktikum 1 (unit 1) ini, diharapkan anda dapat:

1. Menyebutkan anatomi jantung dan pembuluh darah
2. Menjelaskan fungsi jantung dan peredaran darah

URAIAN MATERI

Sistem kardiovaskuler merupakan bagian dari tubuh yang sangat penting karena merupakan pengatur. Sistem kardiovaskuler terdiri dari jantung yang merupakan pompa, dengan jaringan pembuluh darah yang luas, yang bertugas sebagai pengangkut untuk darah. Bersama keduanya menyediakan nutrisi (oksigen dan zat gizi) bagi seluruh tubuh dan membuang zat sisa. Arteri membawa darah dari jantung, Vena membawa darah ke jantung. Kapiler menggabungkan arteri dan vena, terentang di antarnya dan merupakan jalan lalu lintas antara makanan dan buangan.

1. Anatomi Jantung dan Pembuluh Darah

   Jantung terletak di rongga dada, di bawah perlindungan tulang iga, sedikit ke sebelah kiri sternum. Sisi basal (bagian atas) terletak ± 9 cm ke kiri garis tengah pada ruang kosta ke 2 (C-2), sedangkan apek terletak pada Interkosta ke- 5 (IC-5) midclavikula sinistra. Pada basal jantung terdapat aorta, batang arteri pulmonalis, vena kava superior dan inferior, serta vena pulmonalis.

   Jantung terikat pada tempatnya. Penyokong utama adalah paru-paru yang menekan jantung dari samping, sedangkan diafragma menyokong dari bawah. Pembuluh darah besar yang keluar dan masuk jantung juga memfiksasi jantung sehingga jantung tidak mudah berpindah.

Jantung terdiri atas 4 ruang, yaitu: Atrium kanan, Atrium kiri, Ventrikel kanan, Ventrikel kiri. Setiap ruang dipisahkan oleh katub: Katub atrioventrikuler, yaitu katub antara atrium dan ventrikel yaitu Katub Atrioventrikuler kanan (katup trikuspid); memiliki tiga pintu (tiga lembar daun katub). Katub atrioventrikuler kiri (katub mitral) memiliki dua pintu (dua lembar daun katub). Katup pulmonal yaitu pemisah antara ventrikel kanan dengan paru-paru. Katub aorta yiatu pemisah antara ventrikel kiri dengan aorta. Katub antara atrium dan ventrikel menutup secara pasif sesuai dengan perubahan tekanan. Saat sistol (kontraksi ventrikel), tekanan di ventrikel naik melebihi atrium dan katub menutup, mencegah aliran balik ke jantung.

Dalam tubuh manusia, terdapat tiga jenis pembuluh darah yaitu: arteri, vena dan kapiler. Arteri mengalirkan darah yang kaya oksigen ke seluruh tubuh, kecuali ke arteri pulmonalis. Vena adalah pembuluh darah yang mengalirkan darah yang kaya CO_2 dari tubuh ke jantung. Dan Arteriol (arteri berukuran paling kecil) terkecil bercabang menjadi sejumlah pembuluh panjang yang disebut kapiler.

Pembuluh darah yang tersambung dengan jantung diantaranya vena kava superior dan inferior menuangkan darahnya ke atrium kanan. Lubang dari vena kava inferior dijaga oleh katup semilunar eustakhius. Arteri pulmonalis membawa darah keluar dari vertikel kanan. Empat pulmonaris membawa darah dari paru-paru ke atrium kiri. Aorta membawa darah keluar dari ventrikel kiri.

2. Sistem Peredaran Darah

Secara umum fungsi jantung yang utama adalah memompa darah ke seluruh tubuh dan menampungnya kembali setelah dibersihkan organ paru- paru. Darah yang kembali ke jantung dari vena kava superior dan inferior kemudian masuk ke dalam atrium kanan. Dari atrium kanan, darah mengalir melewati katub seminlunaris (tricuspid) ke ventrikel kanan. Dari ventrikel kanan, darah kemudian mengalir ke arteri pulmonalis melewati katup pulmonaris. Arteri pulmonaris bercabang ke paru-paru kanan dan kiri. Di paru-pau, arteri-arteri pulmonaris bercabang berkali-kali menjadi arteriol dan kemudian kapiler. Setiap kapiler memberik perfusi (pertukaran gas) melalui sebuah alveolus. Semua kapiler menyatu kembali untuk menjadi venula, dan venula menjadi vena. vena kemdian menyatu

untuk membentuk vena pulmonaris yang besar. Darah dari vena pulmonalis kembali ke atrium kiri.

Darah di atrium kiri mengalir ke dalam ventrikel kiri melalui katup mitralis. Dari ventrikel kiri, darah keluar menuju aorta melewati katup aorta. Darah dari aorta kemudian didistribusikan ke seluruh sirkulasi sitemik melalui arteri, arteriol, dan kapiler, yang kemudian menyatu kembali untuk membentuk vena-vena.

Vena-vena dari bagian tubuh bawah mengembalikan darah ke vena kava inferior. Sedangkan vena-vena pada bagian atas tubuh mengembalikan aliran darah ke vena kava superior yang kemudian keduanya akan dikembalikan ke dalam jantung.

LATIHAN

Latihan 1 : Praktik Menyebutkan anatomi jantung dan pembuluh darah

Ilustrasi kasus:

Terdapat gambar anatomi jantung dan pembuluh darah berikut ini yang belum teridentifikasi nama organnya.

Tugas:

1. Sebutkan bagian organ jantung yang diberi huruf G dan C

Anatomi Jantung Manusia

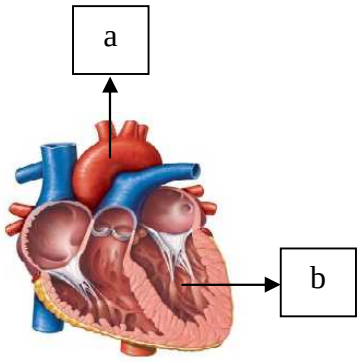

1. **Persiapan**

   Alat:

   a. Gambar/model jantung manusia
   b. Alat tulis

Persiapan Lingkungan:

a. Bentuklah kelompok saling berpasangan (dua orang) untuk dapat menilai hasil kinerja temannya masing-masing!
b. Duduklah saling berhadapan!
c. Siapkan alat yang dibutuhkan dan susun secara ergonomis diantara peserta.

Pembagian Peran

a. Bentuk kelompok
b. Tentukan pembagian peran sebagai observer dan sebagai teruji.

Petunjuk Evaluasi Latihan

a. Untuk melakukan evaluasi dari praktik anatomi yang telah Anda lakukan, gunakan format penilaian yang telah disediakan.
b. Hitung skor yang Anda peroleh, apakah Anda puas dengan hasil yang dicapai? Ulangi jika penilaian Anda masih kurang.

$$\text{Kemampuan} = \frac{frekuensi}{jumlah\ item} \times 100\%$$

Praktik anatomi fisiologi jantung dan pembuluh darah bertujuan untuk mengetahui seberapa dalam kemampuan Anda dalam mengenali organ yang terdapat pada sistem kardiovaskuler.

Dalam pelaksanaannya harus diperhatikan dengan seksama gambar/model jantung yang telah disiapkan dan tanda panah yang ditunjuk. Sehingga Anda dapat mengidentifikasi dengan benar organ yang dimaksud.

RANGKUMAN

Jantung merupakan organ yang sangat penting dalam sistem tubuh manusia. Jantung bertugas memompa darah ke seluruh tubuh dan menampungnya kembali setelah dibersihkan organ paru- paru. Jantung terdiri dari empat bagian yaitu atrium kanan, ventrikel kana, atrium kiri dan ventrikel kiri.

PRETEST-POSTEST

1. Pembuluh darah yang mensuplai darah bagi jantung disebut?
   a. Aorta ascendens
   b. Arteri koroner
   c. Arteri abdominalis
   d. Arteri femoralis
   e. Arteri brakhialis
2. Alur dari sirkulasi istemik yang benar adalah:
   a. Darah dari seluruh tubuh - vena kava superior dan inferior – ventrikel kanan - atrium kanan – paru – atrium kiri – ventrikel kiri – aorta – arteri – areteriola – kapiler – venula – vena – vena kava superior dan inferior – jantung
   b. Darah dari seluruh tubuh - vena kava superior dan inferior - atrium kanan – ventrikel kanan – atrium kiri – paru - ventrikel kiri – aorta – arteri – areteriola – kapiler – venula – vena – vena kava superior dan inferior – jantung
   c. Darah dari seluruh tubuh - vena kava superior dan inferior - atrium kanan – ventrikel kanan – paru – atrium kiri – ventrikel kiri – aorta – arteri – areteriola – kapiler – venula – vena – vena kava superior dan inferior – jantung
   d. Darah dari seluruh tubuh - vena kava superior dan inferior - atrium kiri – ventrikel kiri – paru - atrium kanan – ventrikel kanan - – aorta – arteri – areteriola – kapiler – venula – vena – vena kava superior dan inferior – jantung
3. Lapisan jantung yang merupakan pembungkus paling luar dan bersifat tidak elastik yaitu:
   a. Perikardium serosa
   b. Perikardium fibrosa
   c. Miokardium
   d. Endokardium
   e. Eksokardium
4. Katub jantung yang memisahkan antara ventrikel kiri dan aorta adalah?
   a. katub trikuspid
   b. katub bikuspidalis
   c. katub pulmonal
   d. katub aorta
5. Sistem konduksi utama jantung adalah?
   a. Nodus SA
   b. Nodus AV
   c. Bundle His
   d. Serabut Purkinje

UJI KETRAMPILAN

Anatomi Jantung Manusia

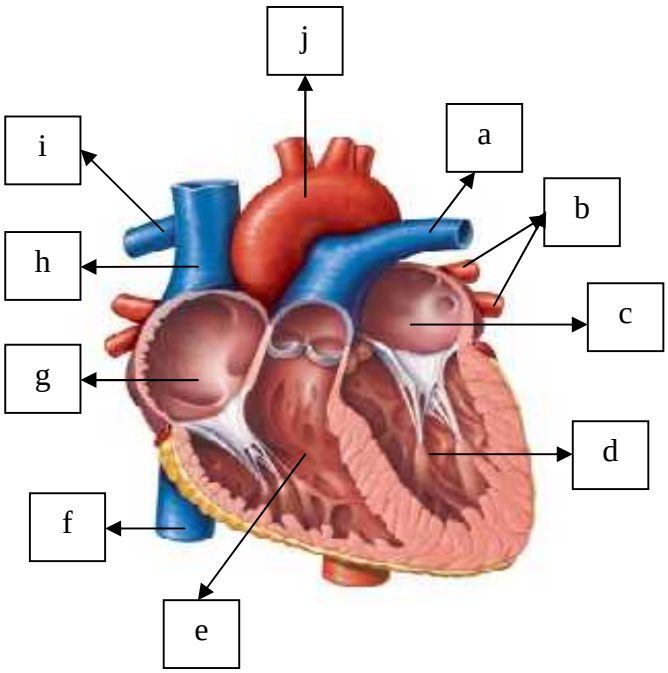

a. Vena kava superior
b. Vena kava inverior
c. Aorta
d. Atrium kanan
e. Arteri pulmonalis kanan
f. Arteri pulmonalis kiri
g. Ventrikel kiri
h. Ventrikel kanan
i. Atrium kiri
j. Vena pulmonalis

2. Identifikasi bagian dari anatomi pembuluh darah di bawah ini

Anatomi Pembuluh Darah

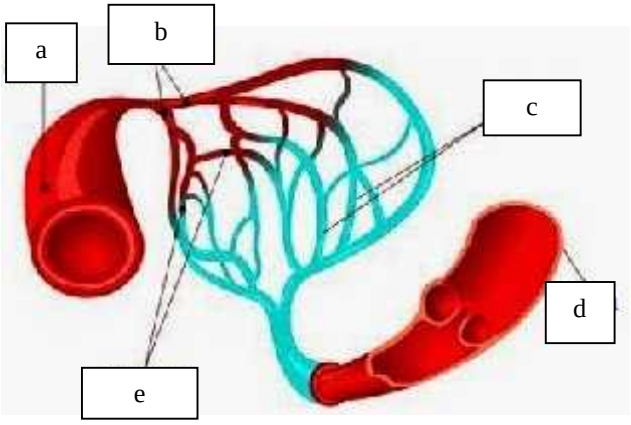

a. Venula
b. Kapiler
c. Vena
d. Arteri
e. Arteriola

3. Identifikasi bagian

Anatomi Suplai darah Bagi Jantung

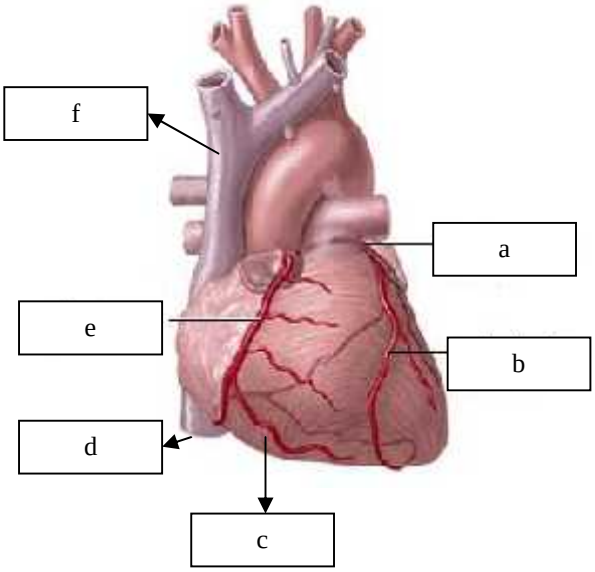

a. Vena kava superior
b. Vena kava inverior
c. Arteri koronaria kanan
d. Arteri koronaria kiri
e. Cabang arteri koronaria kanan
f. Cabang arteri koronaria kiri

4. Jodohkanlah pernyataan berikut dengan organ yang tepat!

Pernyataan	Organ
Memisahkan antara ventrikel kanan dengan paru-paru	Arteri
Pembuluh darah yang mengalirkan darah yang kaya CO_2 dari seluruh tubuh kembali jantung	Katub bikuspid
Sebagai sekat antar ventrikel atau antar atrium	Vena
Memisahkan antara atrium kiri dan ventrikel kiri	Septum
Arteri mengalirkan darah yang kaya oksigen ke seluruh tubuh, kecuali ke arteri pulmonalis	Katub pulmonal

UMPAN BALIK DAN TINDAK LANJUT

1. Cocokkan jawaban Anda dengan kunci jawaban pre test dan post test 1 yang terletak pada bagian akhir modul ini. Hitunglah jawaban Benar selanjutnya berikanlah penilaian dengan menggunakan rumus untuk mengetahui tingkat kemampuan Anda pada kegiatan praktik 1.

$$\text{Tingkat Pengetahuan} = \frac{\text{Jumlah Jawaban Benar}}{\text{Jumlah Soal}} \times 100\%$$

KEGIATAN PRAKTIKUM 2

PRAKTIKUM MENGUKUR DENYUT NADI DAN TEKANAN DARAH

Sebelum mengikuti kegiatan praktikum ini, pastikan bahwa Anda telah memahami konsep anatomi fisiologi sistem kardiovaskuler yang sudah dipelajari pada modul 1 Ilmu Biomedik Dasar. Kegiatan praktikum 1 ini akan memberikan pengalaman kepada anda bagaimana menentukan organ-organ yang menyusun sistem kardiovaskuler dan pembuluh darah. Bab ini akan membantu Anda untuk memahami pngukuran tekanan darah dan hal-hal yang mempengaruhi perhitungan tekanan darah pada manusia.

Setelah mempelajari kegiatan praktek 1 (unit 1) ini, diharapkan anda dapat:

1. Mengukur denyut nadi dan tekanan darah
2. Menentukan faktor yang mempengaruhi hasil pengukuran denyut nadi dan tekanan darah.

URAIAN MATERI

Pemeriksaan sistem kardiovaskular adalah salah satu bentuk pemeriksaan tanda vital pasien. Dalam pemeriksaan kardiovaskular yang dilakukan pada praktikum ini, yang diamati adalah denyut nadi dan tekanan darah seseorang.

1. Pemeriksaan Denyut Nadi

   Nadi adalah aliran darah yang menonjol dan dapat diraba di berbagai tempat pada tubuh. Nadi sebagai salah satu indikator status sirkulasi. Aspek yang dievaluasi dalam palpasi adalah frekuensi, irama, ciri denyutan, isi nadi, dan keadaan pembuluh darah. Frekuensi denyutan nadi setiap orang berbeda-bed Kecepatan denyut nadi yang normal bagi orang dewasa adalah antara 60-100 kali/ menit. Kecepatan denyut nadi melebihi 100 kali/ menit takikardi dan bila kurang dari 60 kali / menit disebut bradikardi.

   Pemeriksaan denyut nadi dapat dilakukan dengan cara palpasi. Pada metode ini, denyut nadi diraba dengan menggunakan jari tangan. Palpasi dapat dilakukan di area arteri temporalis, karotis, apikal, brakial, radial, ulnar, femoralis, popliteal, tibia posterior, dan pedis dorsalis.

Berikut merupakan tabel lokasi arteri tempat nadi dapat diraba.

Tempat	Letak	Kriteria pengkajian
Temporal	Di atas tulang tengkorak, di atas dan lateral terhadap mata	Digunakan untuk mengkaji nadi anak-anak
Karotis	Sepanjang tepi medial otot stemokleidomastoid di leher	Digunakan pada saat syok psikologis atau henti jantung saat bagain lain tidak dapat diraba
Apikal	Rongga interkosta keempat sampai kelima pada garis midklavikular kiri	Digunakan untuk mengauskultasi nadi apikal
Brachial	Alur diantara ototo bisep dan trisep pada fosa antekubital	Digunakan untuk mengkaji status sirkulasi ke lengan bawah
Radial	Disisi ibu jari dan jari telunjuk pada pergelangan tangan	Biasa digunakan untuk mengkaji karakter nadi perifer dan status sirkulasi ke tangan
Ulnar	Bagian ulnar dari pergelangan tangan	Digunakan untuk mengkaji status sirkulasi ke tangan. Pada bagian ini juga untuk mengkaji tes allen.
Femoralis	Di bawah ligamen inguinal ditengah antara simfisis pubis dan spina iliaka anterior superior	Digunakan untuk mengkaji status pada saat syok psikologis atau henti jantung saat nadi lain tidak dapat diraba dan digunakan untuk mengkaji status sirkulasi ke tungkai.
Popliteal	Dibelakang tumit pada fossa popliteal	Digunakan untuk mengkaji status sirkulasi ke tungkai bagian bawah.
Tibia posterior	Bagian dalam pergelangan kaki di bawah maleolus medial	Digunakan untuk mengkaji status sirkulasi ke kaki
Pedis dorsal	Sepanjang bagian atas kaki di antara tendon ekstensi dar jari kaki pertama dan besar	Digunakan untuk mengkaji status sirkulasi ke kaki

Adapun tempat pengukuran nadi sebagai berikut:

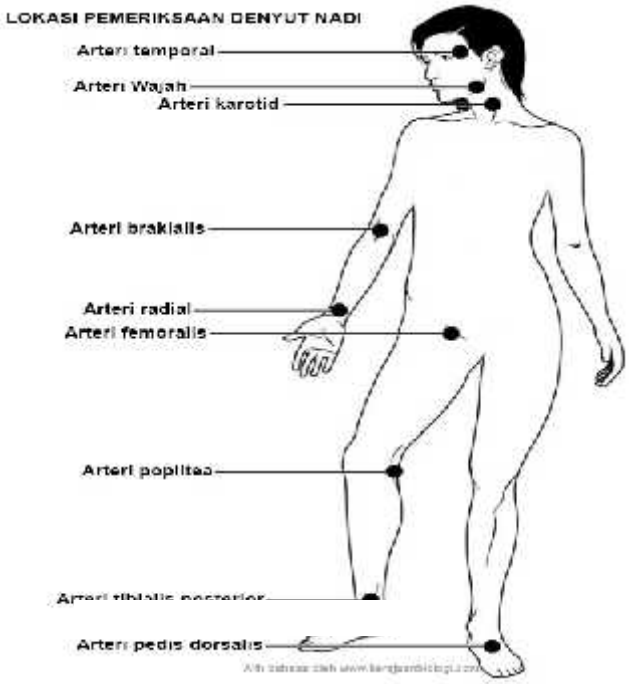

Gambar 1 Tempat pengukuran nadi

Berikut ini merupakan Intruksi kerja pengukuran denyut nadi radialis.

Instruksi Kerja Penghitungan Denyut Nadi Radial

No	Aspek Yang Dinilai	Ya	Tidak
A.	**Tahap Preinteraksi**		
	1. Lakukan verifikasi order yang ada untuk pemeriksaan		
	2. Siapkan alat-alat		
B.	**Tahap Orientasi**		
	1. Memberi salam pada klien		
	2. Memperkenalkan diri		
	3. Jelaskan prosedur dan tujuan tindakan pada klien atau keluarga		
C.	**Tahap Kerja**		
	1. Memberikan kesempatan pada klien untuk bertanya sebelum melakukan kegiatan		
	2. Mencuci tangan		
	3. Mengatur posisi klien: terlentang atau duduk		
	4. Menempatkan dua atau tiga jari tangan pemeriksa di atas lekukan radial searah ibu jari, sisi dalam pergelangan tangan klien		
	5. Berikan tekanan ringan di atas radius		
	6. Hitung frekuensi denyut nadi, amati irama dan kekuatan denyutan.		
	7. Bila nadi tidak teratur hitung selama 1 menit, namun jika teratur hitung selama 30 detik dan dikalikan dua		
	8. Mencuci tangan		
D.	**Terminasi**		
	1. Melakukan evaluasi tindakan		
	2. Melakukan kontrak untuk tindakan selanjutnya		
	3. Mengakhiri kegiatan dengan cara memberi salam		
E.	**Penampilan**		
	1. Ketenangan selama melakukan tindakan		
	2. Melakukan komunikasi terapeutik selama tindakan		
	3. Ketelitian dan keamanan dalam melakukan tindakan		

2. Pemeriksaan Tekanan Darah

Tekanan darah merupakan kekuatan lateral pada dinding arteri oleh darah yang didorong dengan tekanan dari jantung. Tekanan darah dalam sistem arteri tubuh adalah indikator yang baik bagi status kardiovaskuler seseorang.

Tekanan darah sistolik (atas) adalah puncak yang tercapai ketika jantung berkontraksi dan memompakan darah keluar melalui arteri. Tekanan darah sistolik dicatat apabila terdengar bunyi pertama pada saat pengukur darah. Tekanan darah diastolik (bawah) diambil ketika tekanan jatuh ke titik terendah saat jantung rileks dan mengisi darah kembali. Tekanan darah diastolik dicatat apabila terdengar bunyi

terakhir pada alat pengukur darah. Nilai tekanan darah dikatakan abormal jika nilai sistolik ≥ 160 mmHg, diastolik >90 mmHg.

Tekanan darah dalam kehidupan seseorang bervariasi secara alami. Bayi dan anak-anak memiliki tekanan darah yang lebih rendah dibanding dewasa. Tekanan darah juga dipengaruhi oleh aktivitas fisik, dimana akan lebih tinggi pada saat melakukan aktivitas dan lebih rendah ketika beristirahat. Tekanan darah dalam satu hari pun berbeda, paling tinggi diwaktu pagi hari dan paling rendah pada saat tidur malam hari.

Ada dua cara untuk mengukur tekanan darah, yaitu secara langsung dan tidak langsung.

a. Metode langsung

Jarum berongga dan kateter disusupkan ke dalam pembuluh darah. Kateter kemudian akan menyalurkan tekanan darah ke transduser tekanan dan dilakukan pembacaan langsung tekanan darah. Metode ini termasuk invasif dan tidak dilakukan pada pemeriksaan biasa.

b. Metode tidak langsung

1) Palpasi

Metode ini hanya digunakan untuk mengukur tekanan sistolik. Manset sphygomanometer dikenakan pada lengan, lalu dipompa perlahan sampai dengan denyut nadi arteri radialis tidak teraba lagi. Kemudian, tekanan diturunkan dan skala sphygmomanometer diperhatikan, denyutan pertama yang terasa kembali menunjukkan tekanan sistolik.

2) Auskultasi

Metode ini dapat digunakan untuk mengukur tekanan sistolik dan diastolik. Alat yag digunakan sphygmomanometer dan stetoskop. Seperti metode palpasi, manset dipompa sampai denyut nadi tidak terdengar lagi. Tekanan diturunkan, bunyi denyutan pertama kali adalah tekanan sistol dan setelahnya bunyi denyutan akan semakin melemah. Denyutan terakhir yang terdengar menunjukkan tekanan diastol.

LATIHAN

LATIHAN 1 : PRAKTIK MENGUKUR DENYUT NADI DAN TEKANAN DARAH

Ilustrasi kasus:

Mahasiswa D3 Keperawatan sedang melakukan uji coba pengukuran denyut nadi dan tekanan darah dilihat berdasarkan jenis kelamin.

Tugas:

1. Buatlah kelompok yang beranggotakan 10
2. Lakukan pemeriksaan denyut nadi dan tekanan darah menggunakan alat yang telah disiapkan.
3. Gunakan SOP/format tindakan pengukuran denyut nadi dan tekanan darah.

Persiapan

Alat

Meja periksa dan kursi
Arloji/jam tangan
Sphygmomanometer
Stethoscope
Lembar catatan
Alat tulis

Persiapan Lingkungan

a. Persiapakan lingkungan/setting tempat untuk interaksi seperti di ruang tindakan pemeriksaan dimana kursi saling berhadapan.

Prosedur Pemeriksaan

a. Memeriksa Denyut Nadi Secara Palpasi
   1) Memilih probandus (mahasiswa coba)
   2) Meminta probandus berbaring terlentang tenang selama 2-3 menit di tempat tidur
   3) Meletakkan kedua lengan disisi tubuh dengan kedudukan volar

4) Memeriksa denyut arteri radialis dextra dengan menggunakan ujung jari ke II-III-IV yang diletakkan sejajar satu terhadap yang lain diatas arteri radialis tersebut. Tentukan : Frekuensi....(jumlah denyut/menit) dan Irama .....(teratur/tidak teratur).
5) Mencatat data sesuai format.

b. Mengukur Tekanan Darah Secara Palpasi

1) Probandus tetap berbaring terlentang tenang di tempat tidur
2) Meletakkan lengan yang hendak diukur tekanan darahnya (lengan kanan) disisi tubuh dengan kedudukan volar
3) Memasang manset pada lengan atas kanan, sekitas 3 cm diatas *fossa cubiti* (jangan terlalu ketat maupun terlalu longgar)
4) Meraba serta merasakan denyut arteri radialis dextra
5) Memompakan udara ke dalam manset (menggunakan pompa udara) sampai denyut arteria radialis dextra tak teraba
6) Memompakan terus udara ke dalam manset sampai tinggi Hg pada manometer sekitar 20 mmHg lebih tinggi dari titik dimana denyut arteria radialis dextra tak teraba
7) Mengeluarkan udara dalam manset secara pelan dan berkesinambungan (dengan memutar sekrup pada pompa udara berlawanan arah jarum jam). Mencatat tinggi Hg pada manometer dimana arteri radialis pertama kali teraba kembali. Nilai ini menunjukkan besarnya tekanan sistolik secara palpasi
8) Mencatat data sesuai format.

c. Mengukur Tekanan Darah Secara Auskultasi

1) Probandus tetap berbaring terlentang tenang dengan manset tetap terpasang disisi tubuh dengan kedudukan volar
2) Menentukan letak arteria brachialis dextra secara palpasi pada *fossa cubiti* dan letakkan stethoscope di atas arteri tersebut.
3) Memompakan udara ke dalam manset, maka akan terdengar suara bising arteri brachialis dextra melalui stethoscope

4) Memompa udara terus ke manset, pada suatu saat suara bising arteria brachialis dextra akan hilang
5) Memompa terus udara ke dalam manset sampai tinggi Hg pada manometer berkisar 20 mmHg diatas titik diaman suara bising arteri brachialis tadi hilang
6) Mengeluarkan udara dalam manset secara perlahan dan berkesinambungan, maka saudara akan emndengar lagi suara bising tersebut, dan terlihat tinggi Hg pada manometer, didapatkan tekanan darah sistolik. Dan setelah diturunkan algi suara bising tersebut kembali menghilang, didapatkan tekanan darah diastolik.
7) Mencatat data sesuai format.

Pembagian Peran

a. Bentuk kelompok
b. Tentukan pemeriksa untuk melakukan pengukuran, notulen sebagai pencatat hasil dan terperiksa.

Lembar Hasil Pemeriksaan

Pemeriksaan Denyut nadi dan tekanan darah

Mahasiswa coba/jenis kelamin	Denyut nadi	Tekanan darah sistolik (palpasi)	Tekanan darah sistolik (auskultasi)	Tekanan darah diastolik (asukultasi)

Petunjuk Evaluasi Latihan

a. Untuk melakukan evaluasi dari praktek yang telah anda lakukan, gunakan format penilaian yang telah disediakan.
b. Hitung skor yang anda peroleh, apakah anda puas dengan hasil yang dicapai? Ulangi jika penilaian anda masih kurang.

$$\text{Kemampuan} = \frac{frekuensi}{jumlah\ item} \times 100\%$$

RANGKUMAN

Pemeriksaan denyut nadi dan tekanan darah menjadi salah satu gambaran ada tidaknya gangguan pada sistem kardiovaskuler. Pemeriksaan denyut nadi dan tekanan darah dapat dilakukan secara langsung kepada seseorang dan dipengaruhi oleh banyak faktor diantaranya, jenis kelamin, usia, latihan atau aktifitas fisik dan posisi.

PRETEST - POSTEST 2

1. Lokasi paling tepat untuk mengukur denyut nadi yang digunakan pada saat syok psikologis atau henti jantung saat bagain lain tidak dapat diraba yaitu:
   a. Popliteal
   b. Apikal
   c. Karotis
   d. Radialis
   e. Pedis dorsalis
2. Lokasi paling tepat untuk mengkaji karakter nadi perifer dan status sirkulasi ke tangan yaitu:
   a. Popliteal
   b. Apikal
   c. Karotis
   d. Radialis
   e. Ulnar
3. Sebutkan pengertian dari tekanan darah!
4. Di pembuluh darah dimana sajakah Anda dapat memeriksa Nadi?
5. Jelaskan mengapa terjadi perbedaan pada hasil pemeriksaan tekanan darah berdiri, duduk dan berbaring?

UJI KETRAMPILAN

1. Lakukan pengukuran denyut nadi dan tekanan darah berdasarkan posisi tubuh (berbaring, duduk, berdiri)!
2. Lakukan pengukuran denyut nadi dan tekanan darah berdasarkan latihan
3. fisik yang dilakukan dan hitung dalam menit ke-1, menit ke-3, menit ke-5, menit ke-7.

Tugas:

1. Buatlah kelompok yang beranggotakan 10 orang yang masing-masing akan berperan sebagai pemeriksa, notulen dan sebagai responden.
2. Lakukan pemeriksaan denyut nadi dan tekanan darah menggunakan alat yang telah disiapkan.
3. Gunakan SOP/format tindakan pengukuran denyut nadi dan tekanan darah.
4. Isilah kolom yang telah disiapkan berikut!
   a. Pengaruh posisi tubuh terhadap denyut nadi dan tekanan darah

Posisi Tubuh	Denyut nadi	Tekanan darah sistolik (auskultasi)	Tekanan darah diastolik (asukultasi)
Berbaring	M1		
	M2		
	M3		
Duduk			
Berdiri			

   b. Pengaruh latihan fisik terhadap denyut nadi dan tekanan darah

Posisi Tubuh	Denyut nadi	Tekanan darah sistolik (auskultasi)	Tekanan darah diastolik (asukultasi)
Pra latihan	M1		
	M2		
	M3		
Pasca latihan			
Menit ke -1			
Menit ke 3			
Menit ke 5			
Menit ke 7			

UMPAN BALIK DAN TINDAK LANJUT

1. Cocokkan jawaban Anda dengan kunci jawaban pre test dan post test 2 yang terletak pada bagian akhir modul ini. Hitunglah jawaban Benar selanjutnya berikanlah penilaian dengan menggunakan rumus untuk mengetahui tingkat kemampuan Anda.

$$\text{Tingkat Pengetahuan} = \frac{\text{Jumlah Jawaban Benar}}{\text{Jumlah Soal}} \times 100\%$$

KUNCI JAWABAN

KUNCI PRETEST-POSTES KEGIATAN PRAKTIKUM 1

1. B
2. C
3. B
4. D
5. A

1. Gambar anatomi jantung
   a. Arteri pulmonalis kiri
   b. Vena pulmonalis kiri
   c. Atrium kiri
   d. Ventrikel kiri
   e. Ventrikel kanan
   f. Vena kava inferior
   g. Atrium kanan
   h. Vena kava superior
   i. Arteri pulmonalis kanan
   j. Aorta
2. Gambar anatomi pembuluhh darah
   a. Arteri
   b. Arteriola
   c. Venula
   d. Vena
   e. kapiler
3. Gambar anatomi suplai darah bagi jantung
   a. Arteri koronaria kiri
   b. Cabang arteri koronaria kiri
   c. Cabang arteri koronaria kanan
   d. Vena kava inferior
   e. Arteri koronaria kanan
   f. Vena kava superior
4. Menjodohkan
   b. Katub pulmonal
   c. Vena
   d. Septum
   e. Katub bikuspidalis
   f. Areri

KUNCI PRETEST-POSTTES KEGIATAN PRAKTIKUM 2

1. C
2. D

KUNCI JAWABAN SOAL DISKUSI:

1. Tekanan darah merupakan kekuatan lateral pada dinding arteri oleh darah yang didorong dengan tekanan dari jantung
2. Pemeriksaan denyut nadi dapat dilakukan dengan cara palpasi. Pada metode ini, denyut nadi diraba dengan menggunakan jari tangan. Palpasi dapat dilakukan di area arteri temporalis, karotis, apikal, brakial, radial, ulnar, femoralis, popliteal, tibia posterior, dan pedis dorsalis.
3. Hasil pemeriksaan tekanan darah berdiri, duduk dan berbaring:
   a. Posisi duduk : Posisi ini membuat tekanan darah cenderung stabil. Hal ini karena pada saat duduk sistem vasokontraktor simpatis terangsang dan sinyal-sinyal sarafpun dijalarkan secara serentak melalui saraf rangka menuju ke otot-otot rangka tubuh, terutama otot-otot abdomen. Keadaan ini akan meningkatkan tonus dasar otot-otot tersebut menekan seluruh vena cadangan abdomen, membantu mengeluarkan darah dari cadangan vaskuler abdomen ke jantung. Hal ini membuat darah yang tersedia bagi jantung untuk dipompa menjadi meningkat.
   b. Posisi berdiri : Pada posisi ini, pengumpulan darah di vena menjadi lebih banyak. Dengan demikian selisih volume total dengan volume darah yang ditampung dalam vena kecil, berarti volume darah yang kembali ke jantung sedikit. Isi sekuncup berkurang, curah jantung berkurang dan kemungkinan tekanan darah akan turun.
   c. Posisi berbaring : Pada posisi ini darah dapat kembali ke jantung secara mudah tanpa harus melawan gravitasi. Nilai pada posisi berbaring dalam keadaan istirahat hampir sama dengan nilai maksimal yang diperoleh pada waktu kerja dengan posisi berdiri.

DAFTAR PUSTAKA

Mashudi S. 2012. Buku Ajar Anatomi dan Fisiologi Dasar (aplikasi peta konsep pembelajaran). Salemba Medika. Jakarta

Syaifuddin. 2012. *Latihan Soal dan Jawab Fisiologi Tubuh Manusia Latihan Praktik KBK untuk mahasiswa keperawatan Edisi 2*. Salemba Medika: Jakarta

Syaifuddin. (2016). Ilmu Biomedik Dasar. Salemba Medika: Jakarta.

Waugh, A., and Grant, A., (2011). Ross and Wilson Anatomy and Physiology in Health and Illness 10th ed. Elsevier. Singapor

MODUL 2

PRAKTIKUM

ANATOMI FISIOLOGI SISTEM RESPIRASI

Penulis
Anissa Cindy Nurul Afni

PROGRAM STUDI D3 KEPERAWATAN

STIKES KUSUMA HUSADA SURAKARTA

2018

MODUL 2

PRAKTIKUM ANATOMI FISIOLOGI SISTEM RESPIRASI

Saat ini Anda sedang mempelajari modul 2 praktikum Ilmu Biomedik Dasar. Modul ini akan membahas tentang bagaimana mengenali bagian dari organ sistem respirasi dan fungsinya serta cara melakukan pengukuran frekuensi pernapasan. Praktikum di*design* dalam laboratorium dengan menggunakan model/gambar sistem respirasi. Anda akan diminta untuk menyebutkan bagian dari masing-masing organ dan fungsinya. Anda juga diharapkan dapat mendemosnstrasikan pengukuran status pernapasan.

Setelah mempelajari Modul ini diharapkan Anda mampu menyebutkan bagian dari organ dan fungsinya serta melaksanakan tindakan/keterampilan pemeriksaan status pernapasan.

Fokus pembahasan pada modul 2 ini adalah bagaimana mahasiswa mempraktikan tindakan pemeriksaan status pernapasan, yang dibagi menjadi dua (2) Kegiatan Praktik sebagai berikut:

1. Kegiatan Praktikum 1 (Unit 1): Praktikum Anatomi Sistem Respirasi
2. Kegiatan Praktikum 2 (Unit 2): Praktikum Menghitung status pernafasan

Modul ini berbentuk petunjuk praktikum yang penting digunakan saat Anda mencoba mempraktikkan atau mendemonstrasikan tindakan menghitung statsu pernafasan. Modul ini berisi Petunjuk Praktik yang akan disajikan berdasarkan langkah-langkah dari setiap tindakan yang dilakukan sehingga akan memberikan pengalaman kepada Anda dalam melakukan tindakan pemeriksaan.

Adapun hal-hal yang harus Anda persiapkan sebelum melakukan praktik adalah:

1. Pahami tujuan pembelajaran sebagai target yang akan dicapai
2. Pelajari kasus yang tersedia dan pastikan bahwa Anda telah memahami.
3. Baca petunjuk pratikum dengan teliti
4. Baca setiap langkah yang tercantum dalam instruksi kerja atau prosedur pelaksanaan.

5. Siapkan peralatan dan bahan sesuai kebutuhan untuk setiap tindakan/ keterampilan yang akan dipraktikkan.
6. Perhatikan demonstrasi dari tutor dengan baik
7. Praktikkan / demonstrasikan setlap tindakan sesuai dengan prosedur.
8. Catat kesulitan yang Anda alami dan diskusikan dengan teman atau tutor.

Kami mengharap, anda dapat mengikuti keseluruhan kegiatan praktik dalam modul ini dengan baik.

“SELAMAT BELAJAR DAN SUKSES BUAT ANDA”

KEGIATAN PRAKTIKUM 1

PRAKTIKUM ANATOMI SISTEM RESPIRASI

Sebelum mengikuti kegiatan praktik ini, pastikan bahwa anda telah memahami konsep anatomi fisiologi sistem respirasi yang sudah dipelajari pada modul Ajar Teori Ilmu Biomedik Dasar. Kegiatan praktikum 1 modul 2 ini akan memberikan pengalaman kepada Anda bagaimana menentukan organ-organ yang menyusun sistem pernapasan. Bab ini akan membantu Anda untuk memahami struktur sistem pernapasan, fungsi, dan cara mengukur status pernapasan.

Setelah mempelajari kegiatan praktikum 1 (unit 1) ini, diharapkan anda dapat:

1. Menyebutkan anatomi sistem pernapasan
2. Menjelaskan proses pernapasan

URAIAN MATERI

Sistem pernapasan atau juga dikenal sebagai sistem respirasi. Fungsi utama sistem respirasi yatu sebagai tempat terjadinya pertukaran gas dari atmosfer dengan sirkulasi darah dan memindahkan udara dari dan ke permukaan paru. Sistem respirasi terdiri dari: Paru-paru, Saluran pernapasan bagian atas, yamg memungkinkan masuknya udara atmosfer ke dalam sistem pernapasan, ini melibatkan hidung (dan mulut), laring (dan faring), dan trakea (tenggorokan). Saluran pernapasan bagian bawah yang memungkinkan lewatnya udara atmosfer ke paru-paru itu sendiri, melibatkan bronkus dan bronkiolus utama. Saluran udara pernapasan akhir yang memungkinkan pertukaran gas terjadi, melibatkan bronkiolus pernafasan, kantung alveolar dan alveoli.

1. Struktur dari sistem pernapasan

Saluran yang dilewati oleh udara masuk ke dalam paru adalah hidung, faring, laring, trakea, bronkus, dan bronkeolus. Saluran nafas atas adalah hidung, faring dan laring.

Berikut ini merupakan komponen sistem pernapasan dan fungsinya:

Tabel: Komponen sistem pernapsan dan fusngisnya

Komponen	Fungsi
Hidung	Lubang hidung memungkinkan udara untuk masuk dan keluar rongga hidung; filter rongga hidung, menghangatkan, dan melembabkan udara yang dihirup
Faring	Membawa udara antara rongga hidung dan laring; filter, menghangatkan, dan

	melembabkan udara yang dihirup; berfungsi sebagai jalan terusan untuk makanan dari mulut ke kerongkongan; menyetarakan tekanan udara dengan telinga tengah melalui tabung pendengaran
Laring	Membawa udara antara faring dan trakea; mengandung pita suara untuk menghasilkan suara dalam vokalisasi; mencegah obyek masuk trakea
Trakea	Membawa udara antara laring dan bronkus; filter, menghangatkan, dan melembabkan udara yang dihirup
Bronkus	Membawa udara antara trakea dan bronkiolus; filter, menghangatkan, dan melembabkan udara yang dihirup
Bronkiolus	Mengatur laju aliran udara melalui bronkokonstriksi dan bronkodilatasi
Alveoli	Memungkinkan pertukaran gas antara udara di alveoli dan darah dalam kapiler sekitarnya

Berikut ini merupakan gambar anatomi sistem pernapasan dan struktur paru.

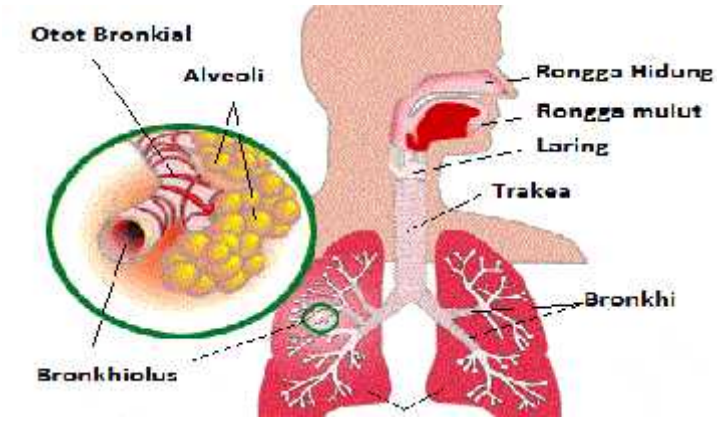

Gambar: Anatomi Sistem Pernapasan

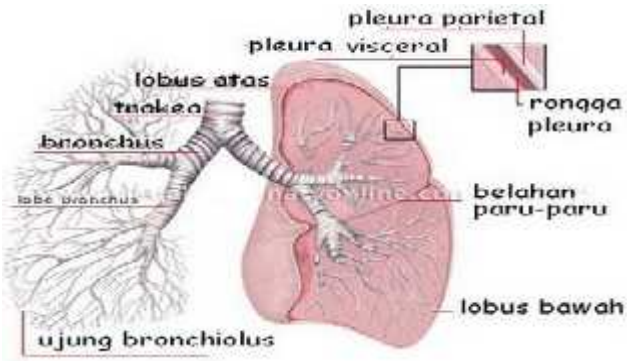

Gambar: Paru-paru

2. Proses Pernapasan

a. Pertukaran Gas

Fungsi utama dari sistem pernapasan adalah mengambil oksigen dan megeluarkan karbon dioksida. Pertukaran gas ini disebut respirasi dan terjadi antara atmosfer, darah, dan sel dalam fase yang berbeda.

1) Ventilasi pulmonari. Kata pulmo merujuk ke paru-paru dan ventilasi pulmonari adalah istilah lain untuk pernapasan. Udara dihirup atau ditarik ke dalam paru-paru dan kemudian dikelurkan dari paru-paru
2) Respirasi eksternal (respirasi pulmonari). Pertukaran gas yang terjadi antara paru-paru dan darah. Pada respirasi eksternal darah mengambil oksigen dan melepaskan karbon dioksida
3) Respirasi internal (respirasi jaringan). Pertukaran gas yang terjadi antara darah dan sel jaringan. Pada respirasi internal darah melepaskan oksigen dan mengikat karbon dioksida.

b. Mekanisme Pernapasan

Selama inspirasi, otot-otot interkostal eksternal ditemukan antara kontraksi rusuk, mengerakkan tulang rusuk ke atas dan keluar. Otot diafragma juga berkontraksi dan membentuk kubah yang datar. Ini meningkatkan ruang di paru-paru dan menyebabkan udara secara otomatis ditarik ke dalam paru-paru. Selama ekspirasi, otot-otot interkostal eksternal berelaksasi dan tulang rusuk kembali ke posisi istirahat mereka. Diafragma berelaksasi, kembali ke bentuk kubah aslinya. Ini menyebabkan ruang di paru-paru menjadi lebih kecil, memaksa udara keluar dari mereka.

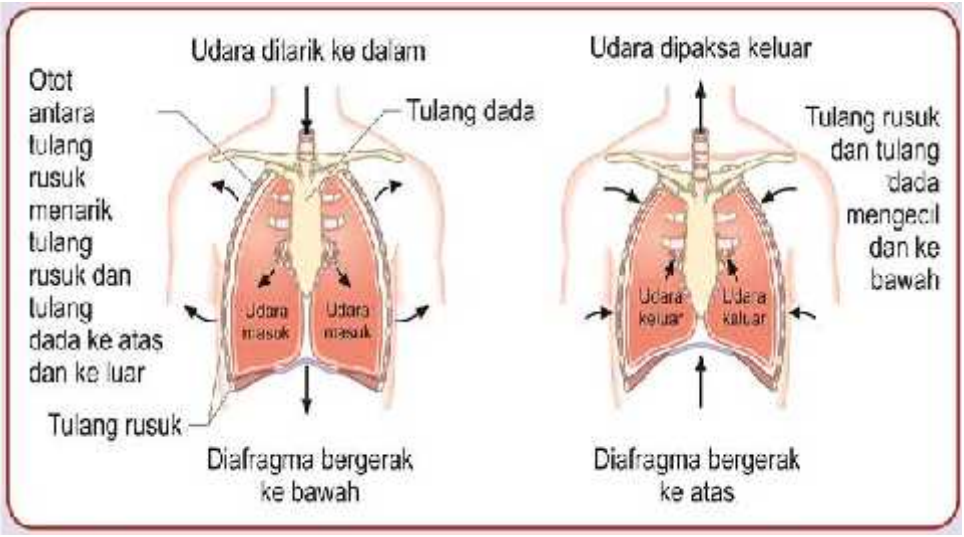

Gambar: Mekanisme Pernapasan

LATIHAN

Latihan 1 : Praktik Menyebutkan anatomi sistem respirasi

Ilustrasi kasus:

Terdapat gambar anatomi anatomi sistem respirasi yang belum teridentifikasi nama organnya.

Tugas:

Sebutkan bagian dari organ sistem respirasi pada nomor C dan G beserta fungsinya!

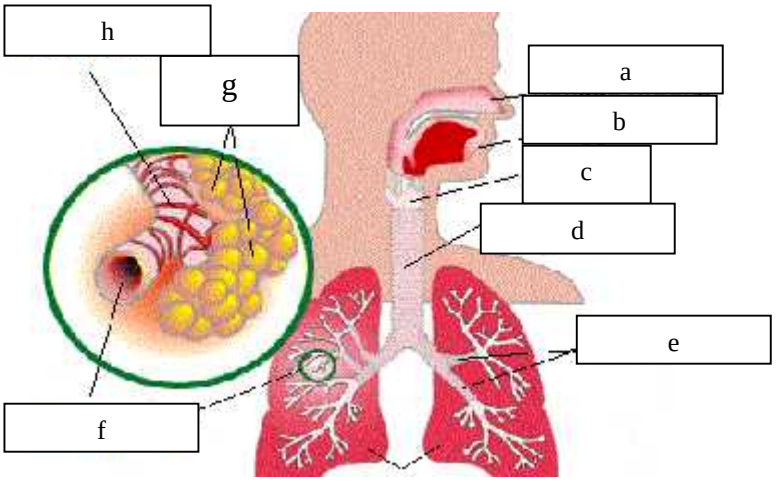

2. **Persiapan**

   Alat:

   a. Gambar/model anatomi pernapasan manusia
   b. Alat tulis

   Persiapan Lingkungan:

   a. Bentuklah kelompok saling berpasangan (dua orang) untuk dapat menilai hasil kinerja temannya masing-masing!
   b. Duduklah saling berhadapan!
   c. Siapkan alat yang dibutuhkan dan susun secara ergonomis diantara peserta.

Petunjuk Evaluasi Latihan

a. Untuk melakukan evaluasi dari praktikum anatomi yang telah Anda lakukan, gunakan format penilaian yang telah disediakan.

b. Hitung skor yang Anda peroleh, apakah Anda puas dengan hasil yang dicapai? Ulangi jika penilaian Anda masih kurang.

$$\text{Kemampuan} = \frac{frekuensi}{jumlah\ item} \times 100\%$$

Hasil Jawaban Latihan:

Penjelasan Gambar C dan G yaitu:

a. Gambar C: Laring berfungsi Membawa udara antara faring dan trakea; mengandung pita suara untuk menghasilkan suara dalam vokalisasi; mencegah obyek masuk trakea
b. Gambar G : Alveolus berfungsi Memungkinkan pertukaran gas antara udara di alveoli dan darah dalam kapiler sekitarnya

RANGKUMAN

Fungsi sistem pernapasan adalah untuk mengambil oksigen (O2) dari atmosfer ke dalam sel-sel tubuh dan untuk mentransport karbon dioksida (CO2) yang dihasilkan sel-sel tubuh kembali ke atmosfer. Organ-organ (respiratorik) juga berfungsi dalam produksi bicara dan berperan dalam keseimbangan asam basa, pertahanan tubuh melawan benda asing, dan pengaturan hormonal tekanan darah. Dialveoli oksigen ditukar dengan akumulasi gas karbon dioksida yang merupakan produk limbah dari kegiatan metabolisme sel-sel tubuh. Oksigen ditukar diambil dari paru-paru dalam sistem peredaran darah, yang akan digunakan oleh tubuh selama aktivitas selular, sedangkan karbon dioksida akan dilepas dari tubuh selama ekspirasi.

PRETEST-POSTEST 1

1. Saluran yang digunakan untuk sistem pernapasan dan sistem pencernaan adalah?
   a. Faring
   b. Trakea
   c. rongga nasal
   d. esophagus
2. Jika rongga toraks mengembang ke arah superior-inferior dan ke anterior-posterior, maka?
   a. diafragma terkontraksi
   b. glotis tertutup
   c. tekanan udara dalam alveoli meningkat
   d. tekanan intrapelura meningkat.
3. Fungsi utama dari bronchus adalah….
   a. Pengendali udara yang masuk
   b. Menyaring udara
   c. Jalan masuk udara
   d. Mencegah gesekan antara lapisan saat bernafas
   e. Melembabkan udara
4. Fungsi rambut hidung yaitu…..
   a. Menyerap oksigen
   b. Memberikan kelembaban tambahan untuk udara yang dihirup
   c. Menyaring partikel debu yang kasar
   d. Penyesuai suhu
   e. Penunjang dan menjaga jalan nafas

UJI KETRAMPILAN

1. Sebutkan bagian dari organ sistem respirasi pada nomor C dan G beserta fungsinya!

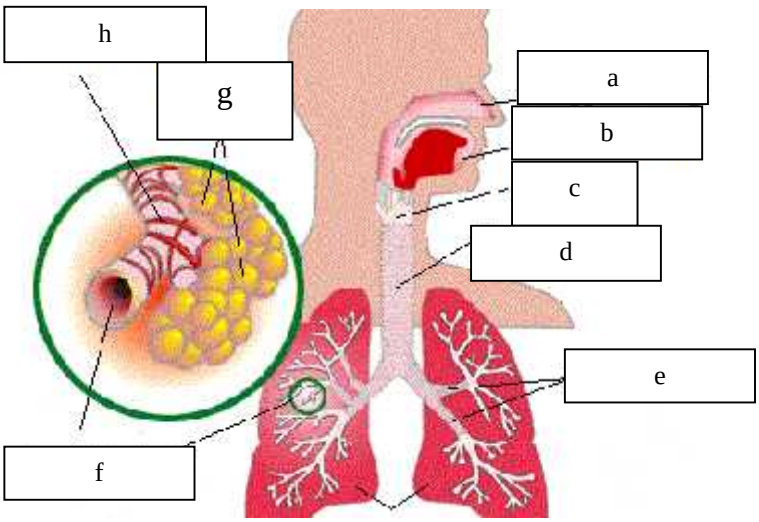

2. Jodohkanlah pernyataan berikut dengan organ yang tepat!

Fungsi	Komponen
Membawa udara antara laring dan bronkus; filter, menghangatkan, dan melembabkan udara yang dihirup	Hidung
Membawa udara antara trakea dan bronkiolus; filter, menghangatkan, dan melembabkan udara yang dihirup	Faring
Mengatur laju aliran udara melalui bronkokonstriksi dan bronkodilatasi	Laring
Memungkinkan pertukaran gas antara udara di alveoli dan darah dalam kapiler sekitarnya	Trakea
Lubang hidung memungkinkan udara untuk masuk dan keluar rongga hidung; filter rongga hidung, menghangatkan, dan melembabkan udara yang dihirup	Bronkus
Membawa udara antara rongga hidung dan laring; filter, menghangatkan, dan melembabkan udara yang dihirup; berfungsi sebagai jalan terusan untuk makanan dari mulut ke kerongkongan; menyetarakan tekanan udara dengan telinga tengah melalui tabung pendengaran	Bronkiolus
Membawa udara antara faring dan trakea; mengandung pita suara untuk menghasilkan suara dalam vokalisasi; mencegah obyek masuk trakea	Alveoli

UMPAN BALIK DAN TINDAK LANJUT

1. Cocokkan jawaban Anda dengan kunci jawaban pre test dan post test 1 yang terletak pada bagian akhir modul ini. Hitunglah jawaban Benar selanjutnya berikanlah penilaian dengan menggunakan rumus untuk mengetahui tingkat kemampuan Anda pada kegiatan praktik 1.

$$\text{Tingkat Pengetahuan} = \frac{\text{Jumlah Jawaban Benar}}{\text{Jumlah Soal}} \times 100\%$$

KEGIATAN PRAKTIKUM 2

PRAKTIKUM MENGUKUR FREKUENSI PERNAPASAN

Sebelum mengikuti kegiatan praktikum ini, pastikan bahwa anda telah memahami konsep anatomi fisiologi sistem respirasi yang sudah dipelajari pada modul Teori Ilmu Biomedik Dasar 1. Kegiatan praktikum 2 modul 2 ini akan memberikan pengalaman kepada Anda bagaimana menghitung status pernapasan. Bab ini akan membantu Anda untuk memahami pngukuran status pernapasan dan hal-hal yang mempengaruhi perhitungan staus pernapasan pada manusia.

Setelah mempelajari kegiatan praktikum 2 (unit 2) ini, diharapkan Anda dapat:

1. Menghitung status pernapasan
2. Menentukan faktor yang mempengaruhi hasil pengukuran status pernapasan.

URAIAN MATERI

Kelangsungan hidup manusia bergantung pada kemampuan oksigen (O2) untuk mencapai sel-sel tubuh dan karbondioksida (CO2) dikeluarkan dari sel. Pernapasan adalam mekanisme tubuh menggunakan pertukaran udara antara atmosfir dengan darah serta darah dengan sel. Frekuensi pernapasan adalah cepat lambatnya bernapas atau banyaknya oksigen yang dihirup (inspirasi) dan kemudian dihembuskan (ekspirasi) dalam bernapas dalam keadaan apapun. Secara normal, orang dewasa bernafas 16-20 kali/ menit. Menghitung pernafasan adalah mengukur pernafasan pasien. Saat menghitung pernafasan, maka kajilah laju pernafasan klien dengan menghitung jumlah nafas selama 60 detik atau satu menit penuh.

Cepat lambatnya proses pernapasan tersebut dapat dipengaruhi oleh beberapa faktor yaitu sebagai berikut:

1. Jenis Kelamin

   Pada umumnya, laki-laki lebih banyak membutuhkan energi. Oleh karena itu, laki-laki memerlukan oksigen lebih banyak dari pada wanita.

2. Aktivitas

   Tak jauh dari posisi tubuh, aktivitas yang dilakukan seseorang pun dapat mempengaruhi banyaknya otot yang bekerja, sehingga akan sangat mempengaruhi frekuensi pernapasan seseorang.

Berikut ini merupakan Intruksi kerja penghitungan status pernapasan.

Instruksi Kerja Menghitung Pernafasan

No	Aspek Yang Dinilai	Ya	Tidak
	Persiapan Alat: Stop watch/jam tangan, lembar catatan dan alat tulis		
A.	**Tahap Preinteraksi**		
	1. Lakukan verifikasi order yang ada untuk pemeriksaan		
	3. Siapkan alat-alat		
B.	**Tahap Orientasi**		
	1. Memberi salam pada klien		
	2. Memperkenalkan diiri		
	3. Jelaskan prosedur dan tujuan tindakan pada klien atau keluarga		
C.	**Tahap Kerja**		
	1. Mencuci tangan		
	2. Memberikan kesempatan pada klien untuk bertanya sebelum melakukan kegiatan		
	3. Meletakkan lengan klien pada posisi rileks menyilang abdomen atau dada bagian bawahnya, atau tempatkan tangan pemeriksa langsung pada abdomen atas klien		
	4. Menghitung pernafasan. Jika pernafasan teratur dihitung selama 30 detik dan dikalikan 2. Bila pernafasan tidak tertatur dihitung selama 1 menit. Amati irama dan kedalaman pernafasan		
	5. Mencuci tangan		
D.	**Terminasi**		
	1. Melakukan evaluasi tindakan		
	2. Melakukan kontrak untuk tindakan selanjutnya		
	3. Berpamitan		
E.	**Penampilan**		
	1. Ketenangan selama melakukan tindakan		
	2. Melakukan komunikasi terapeutik selama tindakan		
	3. Keamanan dan ketelitian dalam melakukan tindakan		

LATIHAN

LATIHAN 1 : PRAKTIK MENGUKUR FREKUENSI PERNAPASAN

Ilustrasi kasus:

Mahasiswa D3 Keperawatan sedang melakukan uji coba penghitungan status pernapasan.

Tugas:

1. Buatlah kelompok yang beranggotakan 10
2. Lakukan pemeriksaan status pernapasan
3. Gunakan SOP/format tindakan status pernapasan

Persiapan

Alat

Meja periksa dan kursi

Arloji/jam tangan

Lembar catatan

Alat tulis

Persiapan Lingkungan

a. Persiapakan lingkungan/setting tempat untuk interaksi seperti di ruang tindakan pemeriksaan dimana kursi saling berhadapan.

b. Memeriksa Status pernapasan

1) Lakukan kegiatan ringan yaitu duduk, setiap probandus melakukan proses pernapasan sambil duduk selama 1 menit.
2) Hitung berapa kali napas yang dilakukan saat duduk kemudian hitung selama 3 menit dengan jeda pemberhentian hitung selama 3 sekon setiap 1 menit.
3) Lakukanlah kegiatan sedang yaitu jogging selama 2 menit.
4) Hitung berapa kali napas yang dilakukan setelah jogging selesai yaitu hitung selama 3 menit dengan jeda pemberhentian hitung selama 3 sekon setiap 1 menit.
5) Lakukanlah kegiatan berat yaitu naik turun tangga selama 3 menit.
6) Hitung berapa kali napas yang dilakukan setelah naik turun tangga selesai yaitu hitung selama 3 menit dengan jeda pemberhentian hitung selama 3 sekon setiap 1 menit.
7) Catat hasil perhitungan dalam tabel dan lakukan analisis.

Pembagian Peran

a. Bentuk kelompok

b. Tentukan pemeriksa untuk melakukan pengukuran, notulen sebagai pencatat hasil dan terperiksa.

Lembar Hasil Pemeriksaan

Pemeriksaan status pernapasan

Responden	Jenis Kelamin	Berat Badan (kg)	Macam Kegiatan		
			Aktivitas Ringan (Duduk 1 menit)	Aktivitas Sedang (Jogging 2 menit)	Aktivitas Berat (Naik turun tangga 3 menit)

Petunjuk Evaluasi Latihan

a. Untuk melakukan evaluasi dari praktek yang telah anda lakukan, gunakan format penilaian yang telah disediakan.

b. Hitung skor yang anda peroleh, apakah anda puas dengan hasil yang dicapai? Ulangi jika penilaian anda masih kurang.

$$\text{Kemampuan} = \frac{frekuensi}{jumlah\ item} \times 100\%$$

RANGKUMAN

Frekuensi pernapasan seseorang berbeda beda meski melakukan aktivitas yang sama. Aktivitas yang dilakukan seseorang dapat berpengaruh terhadap frekuensi pernapsannya. Semakin berat aktivitas yang dilakukan maka akan semakin besar frekuensi pernapasannya. Jenis kelamin berpengaruh terhadap frekuensi pernapasan seseorang. Jenis kelamin laki-laki lebih rendah frekuensi pernapasannya daripada frekuensi pernapasan wanita. Posisi tubuh seseorang berpengaruh terhadap frekuensi pernapasannya. Pada posisi berdiri frekuensi pernapasaan lebih besar daripada posisi duduk atau santai.

PRETEST - POSTEST 2

1. Mengapa latihan atau aktivitas mempengaruhi status pernapasan seseoarang?
2. Mengapa posisi mempengaruhi status pernapasan seseoarang?

UJI KETRAMPILAN

1. Lakukan pengukuran status pernapasan sebelum dan setelah aktivitas saling bergantian

Tugas:

1. Buatlah kelompok yang beranggotakan 10 orang yang masing-masing akan berperan sebagai pemeriksa, notulen dan sebagai responden.
2. Lakukan pemeriksaan status pernapasan
3. Gunakan SOP/format tindakan pengukuran denyut nadi dan tekanan darah.
4. Isilah kolom yang telah disiapkan berikut!

   Tabel: Pengaruh aktivitas/latihan terhadap status pernapasan

Responden	Jenis Kelamin	Berat Badan (kg)	Macam Kegiatan		
			Aktivitas Ringan (Duduk 1 menit)	Aktivitas Sedang (Jogging 2 menit)	Aktivitas Berat (Naik turun tangga 3 menit)

UMPAN BALIK DAN TINDAK LANJUT

1. Cocokkan jawaban Anda dengan kunci jawaban pre test dan post test 2 yang terletak pada bagian akhir modul ini. Hitunglah jawaban Benar selanjutnya berikanlah penilaian dengan menggunakan rumus untuk mengetahui tingkat kemampuan Anda.

$$\text{Tingkat Pengetahuan} = \frac{\text{Jumlah Jawaban Benar}}{\text{Jumlah Soal}} \times 100\%$$

KUNCI JAWABAN

Kunci Pretest-posttest 2:

1. A
2. A
3. A
4. C

Kunci Uji Keterampilan:

a. Rongga hidung
b. Rongga mulut
c. Laring
d. Trakea
e. Bronkus
f. Bronkeolus
g. Alveolus
h. Otot bronkial

Kunci Menjodohkan bagian organ dan fungsinya:

Fungsi	**Komponen**
Lubang hidung memungkinkan udara untuk masuk dan keluar rongga hidung; filter rongga hidung, menghangatkan, dan melembabkan udara yang dihirup	Hidung
Membawa udara antara rongga hidung dan laring; filter, menghangatkan, dan melembabkan udara yang dihirup; berfungsi sebagai jalan terusan untuk makanan dari mulut ke kerongkongan; menyetarakan tekanan udara dengan telinga tengah melalui tabung pendengaran	Faring
Membawa udara antara faring dan trakea; mengandung pita suara untuk menghasilkan suara dalam vokalisasi; mencegah obyek masuk trakea	Laring
Membawa udara antara laring dan bronkus; filter, menghangatkan, dan melembabkan udara yang dihirup	Trakea
Membawa udara antara trakea dan bronkiolus; filter, menghangatkan, dan melembabkan udara yang dihirup	Bronkus
Mengatur laju aliran udara melalui bronkokonstriksi dan bronkodilatasi	Bronkiolus
Memungkinkan pertukaran gas antara udara di alveoli dan darah dalam kapiler sekitarnya	Alveoli

Kunci Pretest-Postest Praktik 2:

1. Frekuensi pernapasan akan semakin meningkat ketika aktivias yang dilakukan semakin berat. Hal ini dikarenakan saat melakukan aktivitas berat maka tubuh akan mebutuhkan lebih banyak energi dibandingkan dengan orang yang tidak melakukan kegiatan (santai/duduk). Tubuh memerlukan lebih banyak oksigen untuk oksidasi biologi dan lebih banyak memproduksi zat sisa. Tubuh perlu meningkatkan frekuensi pernapasan agar dapat menyediakan oksigen yang lebih banyak.
2. Posisi tubuh mempengaruhi besar kecilnya frekuensi pernapasan. Perbedaan ini disebabkan karena pada tubuh yang berdiri, otot-otot kaki akan berkontraksi sehingga diperlukan tenaga untuk menjaga tubuh tetap tegak berdiri. Banyaknya tenaga juga dipengaruhi oleh beratnya badan, semakin berat badan yang disangga maka semakin besar energi yang diperlukan dan semakin besar juga oksigen yang dibutuhkan tubuh. Sehingga frekuensi pernapasannya juga akan meningkat. Sedangkan pada posisi duduk beban berat tubuh disangga oleh sebagian besar bagian tubuh sehingga terjadi penyebaran beban. Hal ini mengakibatkan jumlah energi yang diperlukan untuk menyangga tubuh tidak terlalu besar sehingga frekuensi pernapasannya juga rendah.

DAFTAR PUSTAKA

Syaifuddin. (2016). Ilmu Biomedik Dasar. Salemba Medika: Jakarta.

Waugh, A., and Grant, A., (2011). Ross and Wilson Anatomy and Physiology in Health and Illness 10th ed. Elsevier. Singapor

MODUL 3

PRAKTIKUM

ANATOMI FISIOLOGI SISTEM PERSARAFAN

Penulis
Anissa Cindy Nurul Afni

PROGRAM STUDI D3 KEPERAWATAN
STIKES KUSUMA HUSADA SURAKARTA
2018

MODUL 3
PRAKTIKUM ANATOMI FISIOLOGI SISTEM PERSARAFAN

Saat ini Anda sedang mempelajari modul 3 praktikum Ilmu Biomedik Dasar. Modul ini akan membahas tentang bagaimana mengenali bagian dari organ sistem persarafan dan fungsinya serta cara melakukan pemeriksaan reflek. Praktikum di*design* dalam laboratorium dengan menggunakan model/gambar sistem saraf. Anda akan diminta untuk menyebutkan bagian dari masing-masing organ dan fungsinya. Anda juga diharapkan dapat mendemonstrasikan pemeriksaan refleks pada manusia.

Setelah mempelajari Modul ini diharapkan Anda mampu menyebutkan bagian dari organ dan fungsinya serta melaksanakan tindakan/keterampilan pemeriksaan refleks.

Fokus pembahasan pada modul 3 ini adalah bagaimana mahasiswa mempraktikan menyebutkan bagian dari organ sistem saraf dan tindakan pemeriksaan refleks, yang dibagi menjadi dua (2) Kegiatan Praktik sebagai berikut:

1. Kegiatan Praktikum 1 (Unit 1): Praktikum Anatomi Sistem Persarafan
2. Kegiatan Praktikum 2 (Unit 2): Praktikum pemeriksaan refleks

Modul ini berbentuk petunjuk praktikum yang penting digunakan saat Anda mencoba mempraktikkan atau mendemonstrasikan tindakan pemeriksaan refleks. Modul ini berisi petunjuk praktikum yang akan disajikan berdasarkan langkah-langkah dari setiap tindakan yang dilakukan sehingga akan memberikan pengalaman kepada Anda dalam melakukan tindakan pemeriksaan refleks pada pasien.

Adapun hal-hal yang harus Anda persiapkan sebelum melakukan praktik adalah:

1. Pahami tujuan pembelajaran sebagai target yang akan dicapai
2. Baca petunjuk pratikum dengan teliti
3. Baca setiap langkah yang tercantum dalam instruksi kerja atau prosedur pelaksanaan.
4. Siapkan peralatan dan bahan sesuai kebutuhan untuk setiap tindakan/ keterampilan yang akan dipraktikkan.

5. Perhatikan demonstrasi dari tutor dengan baik
6. Praktikkan / demonstrasikan setlap tindakan sesuai dengan prosedur.
7. Catat kesulitan yang Anda alami dan diskusikan dengan teman atau tutor.

Kami mengharap, anda dapat mengikuti keseluruhan kegiatan praktikum dalam modul ini dengan baik.

“SELAMAT BELAJAR DAN SUKSES BUAT ANDA”

KEGIATAN PRAKTIKUM 1
PRAKTIKUM ANATOMI SISTEM SARAF

Sebelum mengikuti kegiatan praktikum ini, pastikan bahwa Anda telah memahami konsep anatomi fisiologi sistem saraf yang sudah dipelajari pada modul Ajar Ilmu Biomedik Dasar (Anatomi Fisiologi). Kegiatan praktek 1 ini akan memberikan pengalaman kepada Anda bagaimana menentukan organ-organ yang menyusun sistem saraf dan pemeriksaan refleks. Bab ini akan membantu Anda untuk memahami struktur, fungsi sistem saraf, dan berbagai jenis refleks.

Setelah mempelajari kegiatan praktik 1 (unit 1) ini, diharapkan anda dapat:

1. Menyebutkan anatomi sistem saraf
2. Menjelaskan fungsi masing-masing struktur organ sistem saraf.

URAIAN MATERI

Sistem saraf adalah pusat kontrol tubuh, pengaturan dan jaringan komunikasi. Dia mengarahkan fungsi organ dan sistem tubuh. Pusat dari semua aktivitas mental, meliputi pemikiran, pembelajaran, dan memori. Sistem saraf bersama-sama dengan sistem endokrin dalam mengatur dan mempertahankan homeostasis (lingkungan internal tubuh kita) dengan mengontrol kelenjar endokrin utama (hipofisis) melalui hipotalamus otak.

Sistem saraf mempunyai tiga fungsi yang saling tumpang-tindih: input sensoris (fungsi sensoris), fungsi integrasi, dan output motoris (fungsi motorik). Input adalah penghantaran atau kondisi sinyal dari reseptor sensoris, misalnya sel-sel pendeteksi cahaya mata, kepusat integrasi. Integrasi adalah proses penerjemahan informasi yang berasal dari stimulasi reseptor sensoris oleh lingkungan, kemudian dihubungkan dengan respon tubuh yang sesuai. Sebagian besar integrasi dilakukan dalam sistem saraf pusat (SSP) atau centralnervoussystem, CNS), yaitu otak dan sumsum tulang belakang (pada vertebrata). Output motoris adalah penghantaran sinyal dari pusat integrasi, yaitu SSP, ke sel-sel efektor (effectorcells), sel-sel otot atau kelenjar yang mengaktualisasikan respons tubuh terhadap stimulasi tersebut. Sinyal tersebut dihantarkan oleh saraf (nerve), berkas mirip tali yang berasal dari penjuluran neuron yang terbungkus dengan ketat dalam jaringan ikat.

1. **Sistem Saraf Pusat**

Otak adalah pusat dari system saraf. Otak mengatur dan mengkoordinir sebagian besar gerakan, perilaku dan funsi tubuh seperti jantung, tekanan darah, keseimbangan cairan tubuh dan suhu tubuh. Otak juga bertanggung jawab atas fungsi seperti pengenalan, emosi, iangatan, pembelajaran motorik dan segala bentuk pembelajaran lainnya. Anatomi otak manusia terdiri dari atas otak besar, otak tengah, otak belakang dan otak kecil.

2. **Sistem Saraf Tepi**

Sistem saraf tepi (system saraf perifer) adalah lanjutan dari neuron yang bertugas membawa impuls saraf menuju ked an dari system saraf pusat. Berdasarkan cara kerjanya system saraf tepi dibedakan menjadi 2 yaitu: Sistem saraf sadar, yaitu system saraf yang mengatur segala gerakan yang dilakukan secara sadar atau dibawah koordinasi saraf pusat atau otak. Berdasarkan asalnya system saraf sadar dibedakan menjadi dua yaitu : system saraf kepala (cranial)) dan system saraf tulang belakang(spinal). Ssitem saraf tak sadar. Berdasarkan sifat kerjanya saraf tak sadar dibedakan menjadi dua yaitu : saraf simpatik dan saraf parasimpatik.

Setiap neuron memiliki tiga bagian badan sel, satu atau lebih dendrit, satu akson.

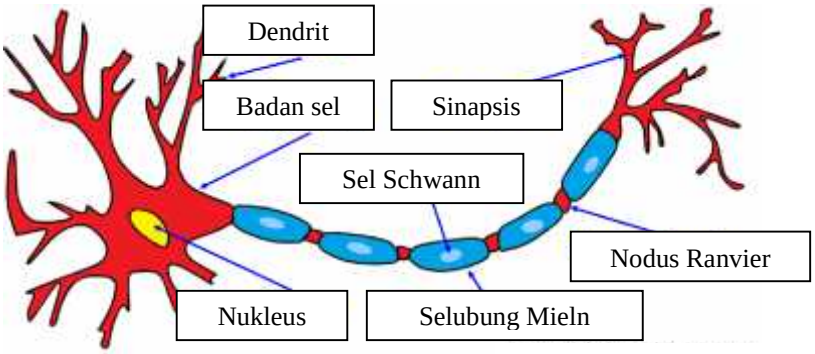

Gambar. Neuron dan bagian-bagiannya

Neuron dikelompokkan berdasarkan struktur dan fungsinya. Berdasarkan fungsinya dibedakan menjadi tiga, yaitu neuron aferen, neuron eferen dan interneuron.

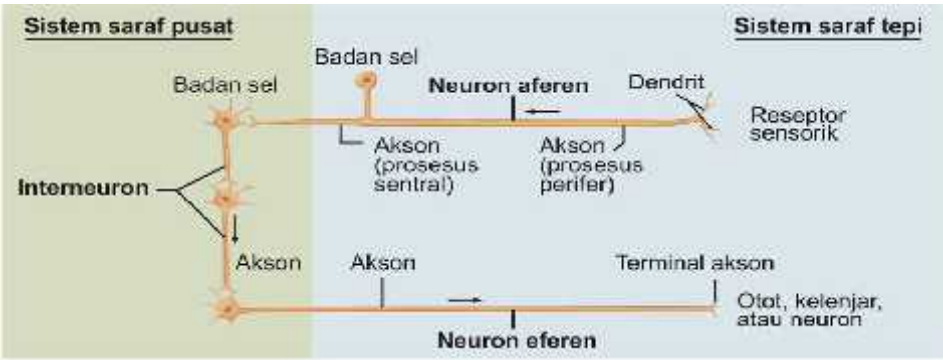

Gambar. Tiga kelompok neuron

Berdasarkan gambar tersebut, tanda panah menunjukkan arah transmisi aktivitas saraf. Neuron aferen dimana SST umumnya menerima input pada reseptor sensorik. Komponen eferen dari SST dapat berakhir pada otot, kelenjar, neuron, atau sel efektor lainnya. Keduanya komponen aferen dan eferen dapat terdiri dari dua neuron, tidak satu seperti yang ditunjukkan di sini

LATIHAN

Latihan 1 : Praktik Menyebutkan anatomi sistem saraf

Ilustrasi kasus:

Terdapat gambar anatomi sistem saraf yang belum teridentifikasi nama organnya.

Tugas:

1. Sebutkan bagian organ neuron yang diberi huruf B, G, H

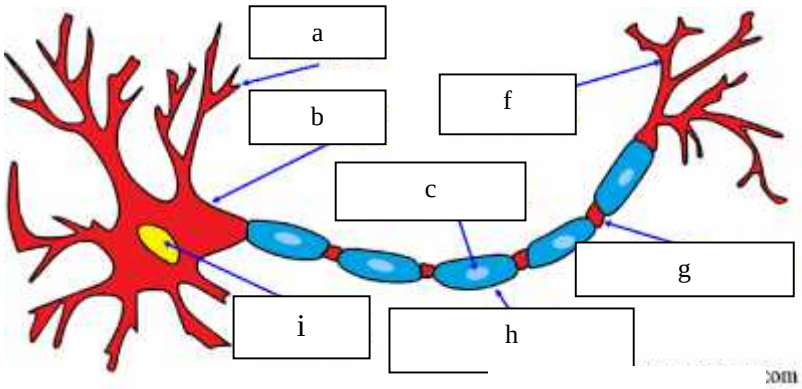

Persiapan

Alat:

c. Gambar/model sistem saraf
d. Alat tulis

Persiapan Lingkungan:

a. Bentuklah kelompok saling berpasangan (dua orang) untuk dapat menilai hasil kinerja temannya masing-masing!
b. Duduklah saling berhadapan!
c. Siapkan alat yang dibutuhkan dan susun secara ergonomis diantara peserta.

Hasil Latihan:

a. Gambar B : Badan sel yaitu bagian utama dari sel saraf yang mengandung bagian-bagian yang umumnya dimiliki oleh sel hewan. Di dalam badan sel terdapat sitoplasma, nukleus (inti sel), dan nukleolus (anak inti sel). Fungsi badan sel adalah untuk menerima impuls (rangsangan) dari dendrit dan meneruskannya ke neurit (akson).
b. Gambar G : Nodus Ranvier yaitu bagian pada neurit yang tidak terbungkus selubung mielin.
c. Gambar H : Sambung Mielin berfungsi sebagai pelindung akson dan membungkusnya, namun selubung ini tidak membungkus secara keseluruhan, dan yang tidak terbungkus merupakan Nodus Ranvier.

Petunjuk Evaluasi Latihan

a. Hitung skor yang Anda peroleh, apakah Anda puas dengan hasil yang dicapai? Ulangi jika penilaian Anda masih kurang.

$$\text{Kemampuan} = \frac{frekuensi}{jumlah\ item} \times 100\%$$

Praktik anatomi fisiologi sistem saraf dan pembuluh darah bertujuan untuk mengetahui seberapa dalam kemampuan Anda dalam mengenali organ yang terdapat pada sistem kardiovaskuler.

Dalam pelaksanaannya harus diperhatikan dengan seksama gambar/model sistem saraf yang telah disiapkan dan tanda panah yang ditunjuk. Sehingga Anda dapat mengidentifikasi dengan benar organ yang dimaksud.

RANGKUMAN

Jantung merupakan organ yang sangat penting dalam sistem tubuh manusia. Jantung bertugas memompa darah ke seluruh tubuh dan menampungnya kembali setelah dibersihkan organ paru- paru. Jantung terdiri dari empat bagian yaitu atrium kanan, ventrikel kana, atrium kiri dan ventrikel kiri.

PRETEST-POSTEST

1. Bagian dari sistem saraf yang mengontrol polos, otot jantung, dan kelenjar adalah:
   a. Sistem saraf somatik
   b. Sistem saraf otonom
   c. Divisi skeletal
   d. Divisi sensorik
   e. Divisi motorik
2. Neuron yang ditemukan pada organ indra, seperti mata, telinga, dan hidung adalah neuron:
   a. Neuron bipolar
   b. Neuron unipolar
   c. Neuron multipolar
   d. Neuron sensorik
   e. Neuron motorik
3. Serabut saraf yang membawa implus dari sistem saraf pusat yang digambarkan sebagai:

a. Eferen

b. Aferen

c. Sensorik

d. Traktus

4. Kelompok badan sel dalam sistem sarafmperifer digambarkan sebagai?

   a. Traktus

   b. Saraf

   c. Ganglia

   d. Nukleus

5. Neuron menerima implus di?

   a. Akson

   b. Bukit akson

   c. Dendrit

   d. Terminal bautons

6. Sebutkan dua bagian utama sistem saraf pusat!

7. Uraikan perbedaan utama antara struktur neuron bermielin dan tidak bermielin!

UJI KETRAMPILAN

1. Identifikasi bagian dari anatomi neuron di bawah ini

   a. Gambar anatomi neuron

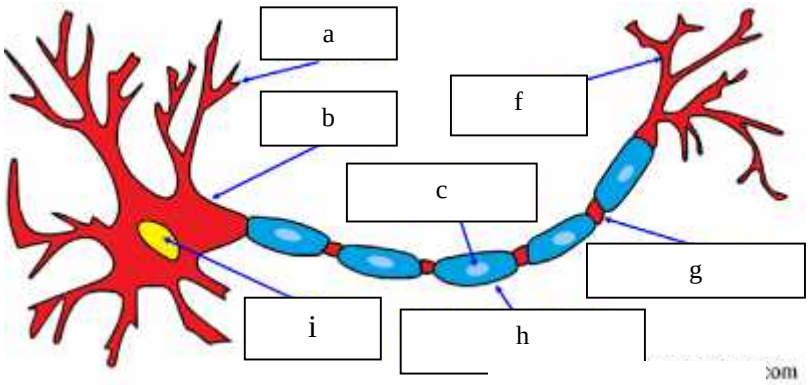

b. Gambar anatomi sistem saraf pusat

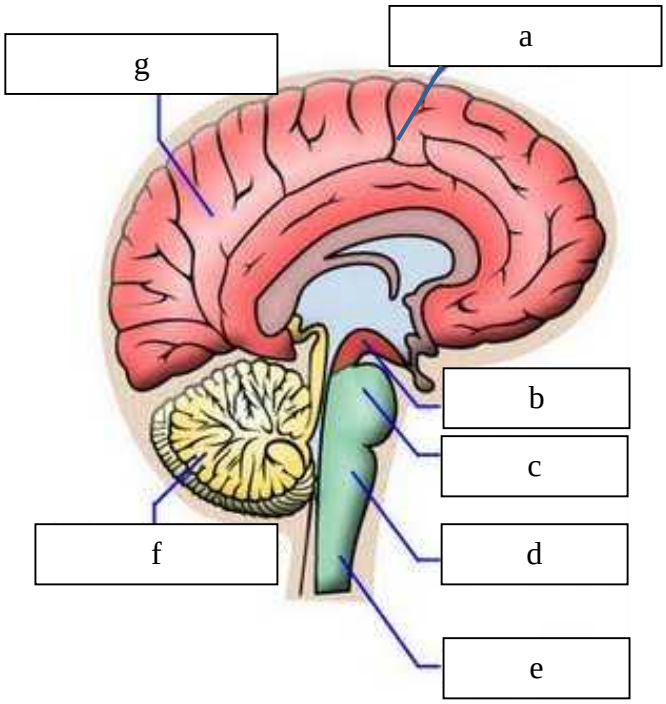

a. Medulla oblongata
b. Otak kecil (cerebellum)
c. Sumsum tulang belakang
d. Otak tengah
e. Pons varoli
f. Otak besar (cerebrum)
g. Meningeas

c. Gambar anatomi sistem saraf tepi

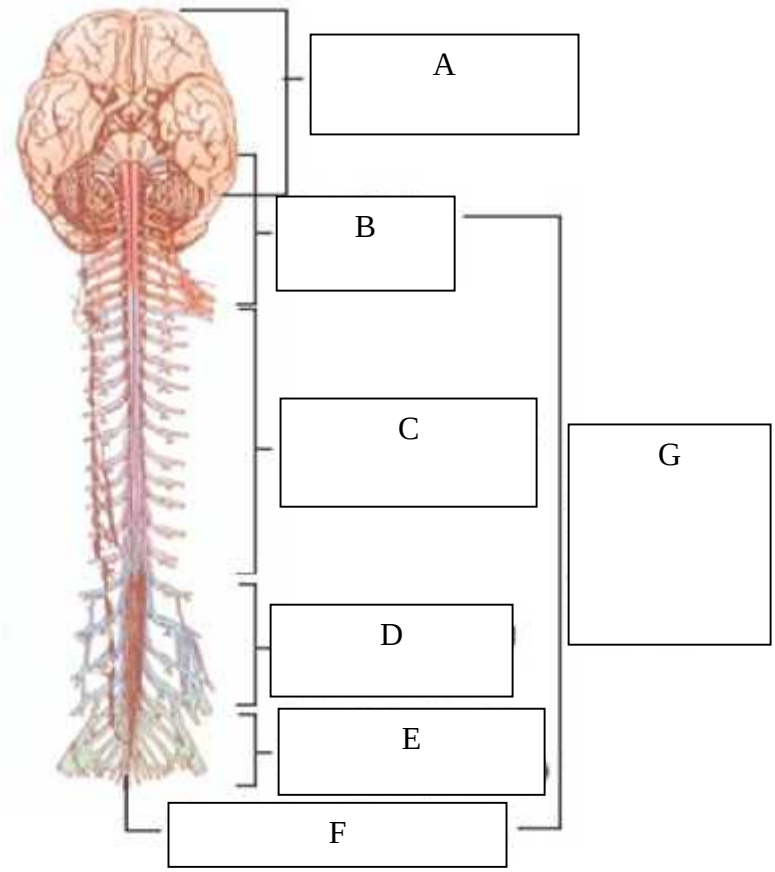

UMPAN BALIK DAN TINDAK LANJUT

1. Cocokkan jawaban Anda dengan kunci jawaban pre test dan post test 1 yang terletak pada bagian akhir modul ini. Hitunglah jawaban Benar selanjutnya berikanlah penilaian dengan menggunakan rumus untuk mengetahui tingkat kemampuan Anda pada kegiatan praktik 1.

$$\text{Tingkat Pengetahuan} = \frac{\text{Jumlah Jawaban Benar}}{\text{Jumlah Soal}} \times 100\%$$

KEGIATAN PRAKTIK 2
PRAKTIKUM PEMERIKSAAN REFLEK FISIOLOGIS

Sebelum mengikuti kegiatan praktik ini, pastikan bahwa Anda telah memahami konsep anatomi fisiologi sistem saraf yang sudah dipelajari pada modul Ilmu Biomedik Dasar (Anatomi Fisiologi). Kegiatan praktik 2 ini akan memberikan pengalaman kepada Anda bagaimana melakukan pemeriksaan reflek fisiologis yang ada pada manusia. Bab ini akan membantu Anda untuk memahami pemeriksaan refleks fisiologis pada manusia.

Setelah mempelajari kegiatan praktek 2 (unit 2) ini, diharapkan Anda dapat:

1. Mengetahui aktifitas refleks yang ada pada tubuh manusia.

URAIAN MATERI

Refleks adalah jawaban terhadap suatu perangsangan. Gerakan yang timbul namanya gerakan reflektorik. Semua gerakan reflektorik merupakan gerakan yang bangkit untuk penyesuaian diri, baik untuk menjamin ketangkasan gerakan volunter, maupun untuk membela diri. Bila suatu perangsangan dijawab dengan bangkitnya suatu gerakan, menandakan bahwa daerah yang dirangsang dan otot yang bergerak secara reflektorik terdapat suatu hubungan.

Gerak reflex adalah gerakan yang tidak disadari, yang timbul akibat adanya rangsang. Gerak reflex ini ada yang monosinaptik (multipolar neurons) dan ada yang polisinaptik (bipolar neurons). Lintasan impulasnya selain melalui susunan syaraf tepi, juga mencakup susunan syaraf pusat.

Pemeriksaan refleks kurang bergantung kepada kooperasi pasien. Ia dapat dilakukan pada orang yang kesadarannya menurun, bayi, anak, orang yang rendah inteligensinya dan orang yang gelisah. Dalam sehari-hari kita biasanya memeriksa 2 macam refleks fisiologis yaitu refleks dalam dan releks superfisial.

1. **Refleks dalam (refleks regang otot)**

   Refleks dalam timbul oleh regangan otot yang disebabkan oleh rangsangan, dan sebagai jawabannya maka otot berkontraksi. Refleks dalam juga dinamai refleks regang otot (muscle stretch reflex). Nama lain bagi refleks dalam ini ialah refleks tendon, refleks periosteal, refleks miotatik dan refleks fisiologis.

2. **Refleks superfisialis**

Refleks ini timbul karena terangsangnya kulit atau mukosa yang mengakibatkan berkontraksinya otot yang ada di bawahnya atau di sekitarnya. Jadi bukan karena teregangnya otot seperti pada refleks dalam. Salah satu contohnya adalah refleks dinding perut superfisialis (refleks abdominal).

Reflek dinilai sebagai berikut:

Nilai	Karakteristik
0	Tidak ada respon
1+	Normal rendah dengan sedikit kontraksi otot
2+	Normal dengan kekuatan otot yang dapat terlihat dan gerakan lengan atau tungkai
3+	Lebih cepat dari normal, tidak mengindikasikan penyakit
4+	Hiperaktif dan sangat cepat, seringkali berhubungan dengan gangguan medula spinalis.

Prosedur Pemeriksaan refleks fisiologis:

Tabel: Instruksi kerja pemeriksaan refleks fisiologis

NO	LANGKAH/KEGIATAN	KASUS		
A	**PEMERIKSAAN REFLEKS BISEPS**	1	2	3
1	Mintalah klien berbaring telentang dengan santai			
2	Fleksikanlah lengan bawah klien di sendi siku			
3	Letakkanlah tangan klien di daerah perut di bawah umbilikus			
4	Letakkanlah ibu jari pemeriksa pada tendo biseps klien lalu ketuklah tendo tersebut palu			
	ILUSTRASI SEPERTI PADA GAMBAR DI BAWAH : 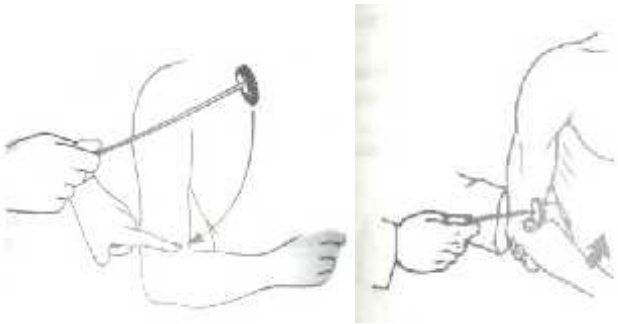			
B	**PEMERIKSAAN REFLEKS TRISEPS**			
1	Mintalah klien berbaring dengan santai			
2	Fleksikan lengan bawah klien di sendi siku dan tangan sedikit dipronasikan			
3	Letakkanlah tangan klien di daerah perut di atas umbilikus			
4	Ketuklah tendo otot triseps pada fosa olekrani			
	ILUSTRASI SEPERTI PADA GAMBAR DI BAWAH :			

	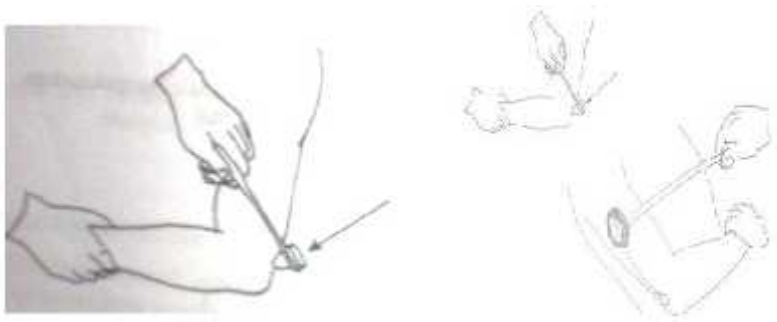			
	PEMERIKSAAN REFLEKS BRAKHIORADIALIS			
1	Mintalah klien berbaring dengan santai			
2	Posisikan lengan bawah klien dalam posisi setengah fleksi dan tangan sedikit dipronasikan			
3	Mintalah klien untuk merelaksasikan lengan bawahnya sepenuhnya			
4	Ketuklah pada processus styloideus			
	ILUSTRASI SEPERTI PADA GAMBAR DI BAWAH : 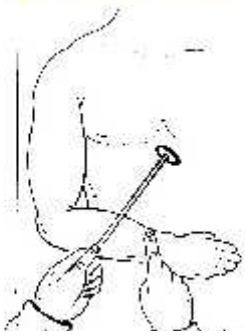			
C	**PEMERIKSAAN REFLEKS PATELLA**			
1	Mintalah klien berbaring telentang dengan santai			
2	Letakkan tangan pemeriksa di belakang lutut			
3	Fleksikan tungkai klien pada sendi lutut			
4	Ketuklah pada tendon muskulus kuadriseps femoris di bawah patella			
	ILUSTRASI SEPERTI PADA GAMBAR DI BAWAH :			

D	**PEMERIKSAAN REFLEKS ACHILLES**			
1	Mintalah klien berbaring dengan santai			
2	Fleksikan tungkai bawah sedikit, kemudian pegang kaki pada ujungnya untuk memberikan sikap dorsofleksi ringan pada kaki			
3	Ketuklah pada tendo achilles			
4	Lakukan cuci tangan rutin			
	ILUSTRASI SEPERTI PADA GAMBAR DI BAWAH : 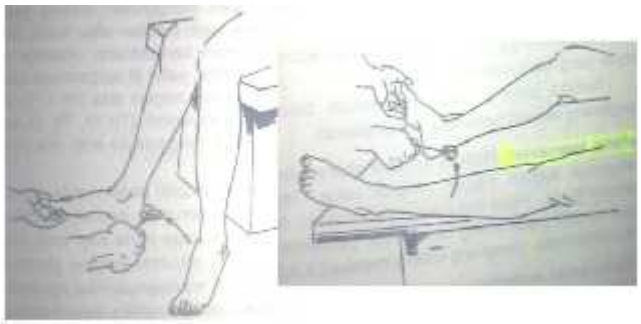			

LATIHAN

LATIHAN 1 : PRAKTIK PEMERIKSAAN REFLEKS FISIOLOGIS

Ilustrasi kasus:

Mahasiswa D3 Keperawatan sedang melakukan uji coba pemeriksaan refleks fisiologis.

Tugas:

1. Buatlah kelompok saling 4 orang yang akan berperan sebagai pemeriksa, probandus, observer dan notulen
2. Lakukan pemeriksaan refleks fisiologis
3. Gunakan SOP/format tindakan pemeriksaan refleks fisiologis

Persiapan

Alat

1. Martil reflex
2. Kapas
3. Aquades
4. Lembar catatan
5. Alat tulis

Persiapan Lingkungan

Persiapakan lingkungan/setting tempat untuk interaksi seperti di ruang tindakan pemeriksaan dimana kursi saling berhadapan dan juga ada tempat tidur pasien.

Prosedur Pemeriksaan

Lakukan pemeriksaan sesuai dengan mengikuti instruksi yang ada kemudian tuliskan hasil pemeriksaan dalam kolom dibawah ini. Isilah hasil pemeriksaan dengan penilaian hasil refleks.

Responden	Jenis pemeriksaan	Hasil Penilaian
Probandus 1	Refleks biseps	
	Refleks triseps	
	Refleks brakhordialis	
	Refleks patella	
	Refleks achiles	

Petunjuk Evaluasi Latihan

a. Untuk melakukan evaluasi dari praktek yang telah anda lakukan, gunakan format penilaian yang telah disediakan.
b. Hitung skor yang anda peroleh, apakah anda puas dengan hasil yang dicapai? Ulangi jika penilaian anda masih kurang.

$$\text{Kemampuan} = \frac{frekuensi}{jumlah\ item} \times 100\%$$

RANGKUMAN

Refleks adalah jawaban terhadap suatu perangsangan. Gerakan yang timbul namanya gerakan reflektorik. Semua gerakan reflektorik merupakan gerakan yang bangkit untuk penyesuaian diri, baik untuk menjamin ketangkasan gerakan volunter, maupun untuk membela diri. Bila suatu perangsangan dijawab dengan bangkitnya suatu gerakan, menandakan bahwa daerah yang dirangsang dan otot yang bergerak secara reflektorik terdapat suatu hubungan.

PRETEST-POSTTES PRAKTIKUM

1. Jelaskan yang dimaksud refleks biseps?
2. Jelaskan yang dimaksud refleks triseps?

UJI KETRAMPILAN

1. Lakukan pemeriksaan refleks fisiologis pada 5 orang sesuai dengan instruksi yang ada kemudian tuliskan hasil pemeriksaan. Isilah hasil pemeriksaan dengan penilaian hasil refleks.

Tugas:

1. Carilah 5 responden untuk dilakukan pemeriksaan refleks fisiologis.
2. Lakukan pemeriksaan menggunakan alat yang telah disiapkan.
3. Gunakan SOP/format tindakan pemeriksaan refleks fisiologis
4. Isilah kolom yang telah disiapkan berikut!
   c. Pengaruh posisi tubuh terhadap denyut nadi dan tekanan darah

Responden	Jenis pemeriksaan	Hasil Penilaian
Probandus 1	Refleks biseps	
	Refleks triseps	
	Refleks brakhordialis	
	Refleks patella	
	Refleks achiles	
Probandus 2	Refleks biseps	
	Refleks triseps	
	Refleks brakhordialis	
	Refleks patella	
	Refleks achiles	
Probandus 3	Refleks biseps	

	Refleks triseps	
	Refleks brakhordialis	
	Refleks patella	
	Refleks achiles	
Probandus 4	Refleks biseps	
	Refleks triseps	
	Refleks brakhordialis	
	Refleks patella	
	Refleks achiles	
Probandus 5	Refleks biseps	
	Refleks triseps	
	Refleks brakhordialis	
	Refleks patella	
	Refleks achiles	

5. Buatlah video dari salah satu pemeriksaan yang Anda lakukan
6. Kumpulkan video satu minggu setelah pemebelajaran dilakukan.

UMPAN BALIK DAN TINDAK LANJUT

Cocokkan jawaban Anda dengan kunci jawaban pre test dan post test 2 yang terletak pada bagian akhir modul ini. Hitunglah jawaban Benar selanjutnya berikanlah penilaian dengan menggunakan rumus untuk mengetahui tingkat kemampuan Anda.

$$\text{Tingkat Pengetahuan} = \frac{\text{Jumlah Jawaban Benar}}{\text{Jumlah Soal}} \times 100\%$$

KUNCI JAWABAN

JAWABAN PRETEST-POSTTEST

1. B
2. A
3. A
4. C
5. C
6. Otak dan Medula spinalis
7. Neuron bermielin memiliki nodus Ranvier, neuron yang tidak bermielin tidak memeilikinya. Satu sel Schwann mengelilingi akson-akson dari banyak neuron yang tidak bermielin.

JAWABAN UJI KETERAMPILAN

1. Identifikasi gambar anatomi

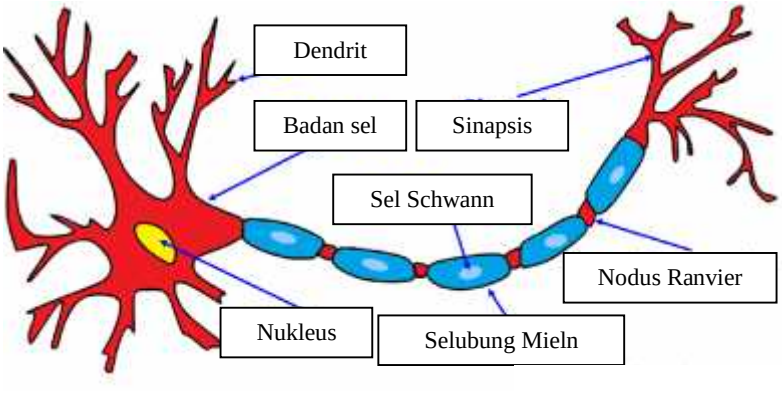

2. Gambar anatomi sistem saraf pusat
   a. Meningeas
   b. Otak tengah
   c. Pons varoli
   d. Medulla oblongata
   e. Sumsum tulang belakang
   f. Otak kecil (cerebellum)
   g. Otak besar (cerebrum)

3. Gambar anatomi sistem saraf tepi
   a. sistem saraf kepala (kranial)
   b. saraf leher (8 pasang)
   c. saraf punggung (12 pasang)
   d. saraf pinggang (5 pasang)
   e. saraf pinggul/sakral (4 pasang)
   f. saraf ekor (1 pasang)
   g. sistem saraf tulang belakang (spinal)

JAWABAN PRETEST-POSTEST PRAKTIKUM 2

1. Refleks Biceps (BPR) : ketukan pada jari pemeriksa yang ditempatkan pada tendon m.biceps brachii, posisi lengan setengah diketuk pada sendi siku. Respon: fleksi lengan pada sendi siku.
2. Refleks Triceps (TPR): ketukan pada tendon otot triceps, posisi lengan fleksi pada sendi siku dan sedikit pronasi. Respon : ekstensi lengan bawah pada sendi siku.

DAFTAR PUSTAKA

Mashudi S. 2012. Buku Ajar Anatomi dan Fisiologi Dasar (aplikasi peta konsep pembelajaran). Salemba Medika. Jakarta

Syaifuddin. 2012. *Latihan Soal dan Jawab Fisiologi Tubuh Manusia Latihan Praktik KBK untuk mahasiswa keperawatan Edisi 2*. Salemba Medika: Jakarta

Syaifuddin. (2016). Ilmu Biomedik Dasar. Salemba Medika: Jakarta.

Waugh, A., and Grant, A., (2011). Ross and Wilson Anatomy and Physiology in Health and Illness 10th ed. Elsevier. Singapor

MODUL 4

PRAKTIK

ANATOMI FISIOLOGI SISTEM MUSKULOSKELETAL

Penulis
Anissa Cindy Nurul Afni

PROGRAM STUDI D3 KEPERAWATAN

STIKES KUSUMA HUSADA SURAKARTA

2018

MODUL 4

PRAKTIKUM ANATOMI FISIOLOGI SISTEM MUSKULOSKELETAL

Saat ini Anda sedang mempelajari modul 4 praktikum Ilmu Biomedik Dasar. Modul ini akan membahas tentang bagaimana mengenali bagian dari organ sistem muskuloskeletal dan fungsinya serta cara melakukan pemeriksaan tonus dan kekuatan otot. Praktikum di*design* dalam laboratorium dengan menggunakan model/gambar sistem muskuloskeletal. Anda akan diminta untuk menyebutkan bagian dari masing-masing organ dan fungsinya. Anda juga diharapkan dapat mendemosnstrasikan pengukuran status pernapasan.

Setelah mempelajari Modul ini diharapkan Anda mampu menyebutkan bagian dari organ dan fungsinya serta melaksanakan tindakan/keterampilan pemeriksaan tonus dan kekuatan otot.

Fokus pembahasan pada modul 4 ini adalah bagaimana mahasiswa mempraktikan tindakan pemeriksaan tonus dan kekuatan otot, yang dibagi menjadi dua (2) Kegiatan Praktik sebagai berikut:

1. Kegiatan Praktikum 1 (Unit 1): Praktik Anatomi Sistem Muskuloskeletal
2. Kegiatan Praktikum 2 (Unit 2): Praktik Pemeriksaan Tonus dan kekuatan otot

Modul ini berbentuk petunjuk praktikum yang penting digunakan saat Anda mencoba mempraktikkan atau mendemonstrasikan tindakan pemeriksaan tonus dan kekuatan otot. Modul ini berisi Petunjuk Praktik yang akan disajikan berdasarkan langkah-langkah dari setiap tindakan yang dilakukan sehingga akan memberikan pengalaman kepada Anda dalam melakukan tindakan pemeriksaan.

Adapun hal-hal yang harus Anda persiapkan sebelum melakukan praktik adalah:

1. Pahami tujuan pembelajaran sebagai target yang akan dicapai
2. Pelajari kasus yang tersedia dan pastikan bahwa Anda telah memahami.
3. Baca petunjuk pratikum dengan teliti

4. Baca setiap langkah yang tercantum dalam instruksi kerja atau prosedur pelaksanaan.
5. Siapkan peralatan dan bahan sesuai kebutuhan untuk setiap tindakan/ keterampilan yang akan dipraktikkan.
6. Perhatikan demonstrasi dari tutor dengan baik
7. Praktikkan / demonstrasikan setlap tindakan sesuai dengan prosedur.
8. Catat kesulitan yang Anda alami dan diskusikan dengan teman atau tutor.

Kami mengharap, Anda dapat mengikuti keseluruhan kegiatan praktik dalam modul ini dengan baik.

“SELAMAT BELAJAR DAN SUKSES BUAT ANDA”

KEGIATAN PRAKTIK 1
PRAKTIKUM ANATOMI SISTEM MUSKULOSKELETAL

Sebelum mengikuti kegiatan praktik ini, pastikan bahwa Anda telah memahami konsep anatomi fisiologi sistem muskuloskeletal yang sudah dipelajari pada modul Ajar Teori Ilmu Biomedik Dasar. Kegiatan praktik 1 modul 4 ini akan memberikan pengalaman kepada Anda bagaimana menentukan organ-organ yang menyusun muskuloskeletal. Bab ini akan membantu Anda untuk memahami struktur sistem muskuloskeletal dan fungsi.

Setelah mempelajari kegiatan praktik 1 (unit 1) ini, diharapkan Anda dapat:

1. Menyebutkan struktur jaringan tulang dan klasifikasi tulang (skeletal)
2. Menjelaskan klasifikasi berdasarkan gerakan dan struktur sendi
3. Menjelaskan klasifikasi berdasarkan steruktur dan lokasi otot

URAIAN MATERI

Penyakit - penyakit muskuloskeletal perlu dicermati dalam penegakan diagnosis, karena umumnya gejala – gejala yang diperlihatkan hampir sama. Ketelitian dalam mengumpulkan gejala – gejala dan pemeriksaan pendukung sangat diperlukan. Untuk dignosis penyakit – penyakit dalam bidang Reumatologi, umumnya digunakan kriteria dari *American College of Rheumatology* (ACR). Bila gejala dan pemeriksaan sudah memenuhi, maka dignosis dan terapi sudah dapat dilakukan.

1. Struktur dan Klasifikasi Jaringan Tulang

Skeletal disebut juga sistem rangka, yang tersusun atas tulang-tulang. Tubuh kita memiliki 206 tulang yang membentuk rangka. Bagian terpenting adalah tulang belakang.

a. Struktur Tulang

Secara makroskopis tulang terdiri dari dua bagian yaitu **pars spongiosa** (jaringan berongga) dan **pars kompakta** (bagian yang berupa jaringan padat). Permukaan luar tulang dilapisi selubung fibrosa (periosteum); lapis tipis jarigan ikat (endosteum) melapisi rongga sumsum dan meluas ke dalam kanalikuli tulang kompak.

Membran periosteum berasal dari perikondrium tulang rawan yang

merupakan pusat osifikasi. Periosteum merupakan selaput luar tulang yang tipis. Periosteum mengandung osteoblas (sel pembentuk jaringan tulang jaringan ikat dan pembuluh darah. Periosteum merupakan tempat melekatnya otot-otot rangka (skelet) ke tulang dan berperan dalam memberikan nutrisi, pertumbuhan dan reparasi tulang rusak.

b. Klasifikasi Tulang

Berdasarkan bahan pembentuknya :

1) Tulang Rawan
2) Tulang Keras

Berdasarkan Penyusunnya:

1) Tulang Kompak
2) Tulang Spongiosa

Berdasarkan Bentuknya:

1) Tulang Panjang
2) Tulang Pendek
3) Tulang Pipih
4) Tulang tidak beraturan

2. **Struktur dan Klasifikasi Jaringan Otot**

Otot adalah sebuah jaringan konektif yang tugas utamanya adalah berkontraksi yang berfungsi untuk menggerakan bagian-bagian. Otot kerangka biasanya dikaitkan pada dua tempat tertentu, tempat yang terkuat disebut origo (asal) dan yang lebih dapat bergerak disebut insersio. Origo dianggap sebagai tempat dari mana otot timbul, dan insersio adalah tempat kearah mana otot berjalan.

3. **Struktur dan Klasifikasi Persendian**

Persambungan, sendi atau artikulasio adalah istilah yang digunakan untuk menunjuk pertemuan antara dua atau beberapa tulang dari kerangka. Terdapat tiga jenis utama : sendi yang fibrus, sendi tulang rawan, dan sendi synovial. Sendi dapat diklasifikasikan menurut kemungkinan geraknya: tak bergerak, sedikit bergerak, dan bergerak luas.

a. Sendi fibrus atau sinartrosis adalah sendi yang tak dapat bergerak atau merekat ikat, maka tiada mungkin gerakan antara tulang-tulangnya.
b. Sendi tulang rawan atau amfiartroses adalah sendi dengan gerakan sedikit dan

permukaan persendiannya dipisahkan oleh bahan-antara dan hanya dan mungkin sedikit gerakan misalnya simfisis pubis.

c. Sendi sinovial atau diartroses adalah persendian yang bergerak bebas dan terdapat banyak ragamnya.

LATIHAN

Latihan 1 : Praktik Menyebutkan anatomi sistem respirasi

Ilustrasi kasus:

Terdapat gambar anatomi sistem muskuloskeletal yang belum teridentifikasi.

Tugas:

Sebutkan bagian dari organ sistem muskuloskeletal

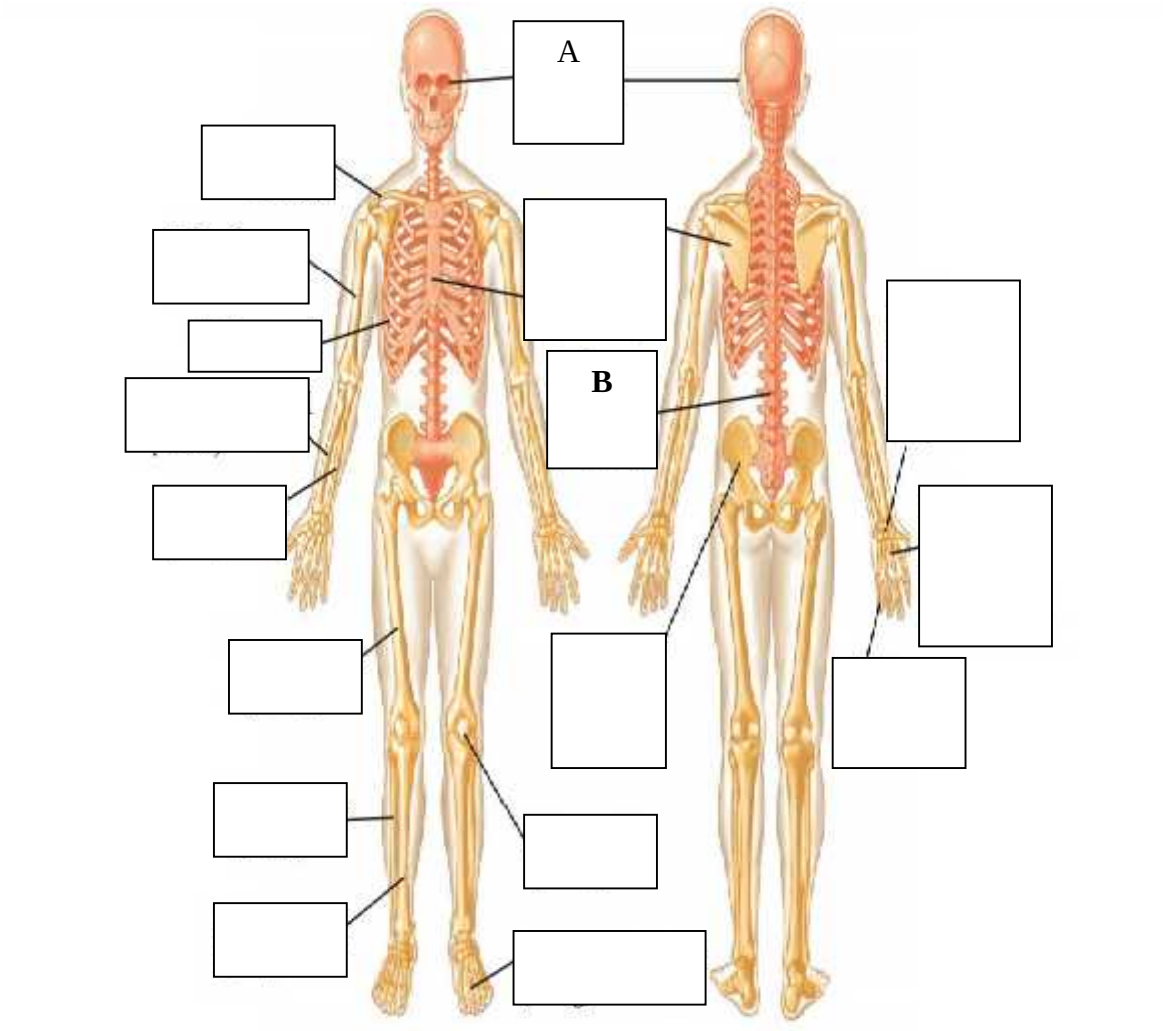

Persiapan

Alat:

b. Gambar/model anatomi muskuloskeletal manusia
c. Alat tulis

Persiapan Lingkungan:

a. Bentuklah kelompok saling berpasangan (dua orang) untuk dapat menilai hasil kinerja temannya masing-masing!
b. Duduklah saling berhadapan!
c. Siapkan alat yang dibutuhkan dan susun secara ergonomis diantara peserta.

Petunjuk Evaluasi Latihan

a. Untuk melakukan evaluasi dari praktik anatomi yang telah Anda lakukan, gunakan format penilaian yang telah disediakan.
b. Hitung skor yang Anda peroleh, apakah Anda puas dengan hasil yang dicapai? Ulangi jika penilaian Anda masih kurang.

$$\text{Kemampuan} = \frac{frekuensi}{jumlah\ item} \times 100\%$$

Hasil Jawaban Latihan:

Penjelasan Gambar C dan G yaitu:

a. Gambar A: tulang tengkorak
b. Gambar B : tulang punggung (vertebra)

Praktik anatomi fisiologi sistem muskuloskeletal bertujuan untuk mengetahui seberapa dalam kemampuan Anda dalam mengenali organ yang terdapat pada sistem muskuloskeletal.

Dalam pelaksanaannya harus diperhatikan dengan seksama gambar/model anatomi sistem muskuloskeletal yang telah disiapkan dan tanda panah yang ditunjuk. Sehingga Anda dapat mengidentifikasi dengan benar organ yang dimaksud.

RANGKUMAN

Kerangka dan sendi merupakan salah satu unsur sistem penegak dan penggerak. Tulang-tulang manusia dihubungkan satu dengan yang lain melalui persambungan dengan tulang atau persendian sehingga terbentuk kerangka yang merupakan sistem lokomotor pasif, selanjutnya akan diatur oleh alat-alat lokomotif aktif dari otot.

Rangka manusia tersususn dari 206 tulang yang dipersambukan oleh persendian. Tulang-tulang tersebut anatar lain sebagai berikut: tengkorak otak 8 buah, tengkorak wajah 14 buah, tulang telinga dalam 6 buah, tulang lidah 1 buah, tulang kerangka dada 25 buah, tulang belakang dan gelang panggul 26 buah, tulang anggota gerak atas 64 buah, tulang anggota gerak bawah 62 buah.

PRETEST-POSTEST 1

1. Sebutkan fungsi tulang!
2. Sebutkan jenis tulang berdasarkan bahan pembentukannya, bahan penyusunnya, berdasarkan bahan bentuknya!
3. Sebutkanlah tiga jenis otot!
4. Jenis sendi sinovial apakah sendi bahu?
5. Jenis sendi sinovial apakah yang ditemukan pada siku?

UJI KETRAMPILAN

1. Jodohkanlah pilihan jawaban untuk mendefinisikan pergerakan yang dijelaskan di bawah:

No	Pernyataan	Jawaban
a.	Membungkuk, umumnya ke depan	Abduksi
b.	Meluruskan atau membungkuk ke belakang	Adduksi
c.	Pergerakan menjauhi garis tengah tubuh	Sirkumduksi
d.	Pergerakan menuju garis tengah tubuh	Eversi
e.	Pergerakan ekstremitas atau jari sehingga membentuk kerucut di udara	Ekstensi
f.	Pergerakan mengelilingi aksis panjang dari tulang	Fleksi
g.	Memutar telapak tangan menghadap bawah	Inversi
h.	Memutar telapak tangan menghadap atas	Pronasi
i.	Memutar telapak kaki ke dalam	Rotasi
j.	Memutar telapak kaki ke luar	Supinasi

2. Identifikasi otot-otot atau kombinasi otot yang terlibat dalam pergerakan sendi bahu dan lengkapilah!

Pergerakan	Otot-otot yang terlibat
Fleksi	
Ekstensi	
Abduksi	
Adduksi	
Sirkumduksi	
Rotasi medial	
Rotasi lateral	

3. Sebutkan bagian dari organ sistem muskuloskeletal (tulang kerangka manusia)

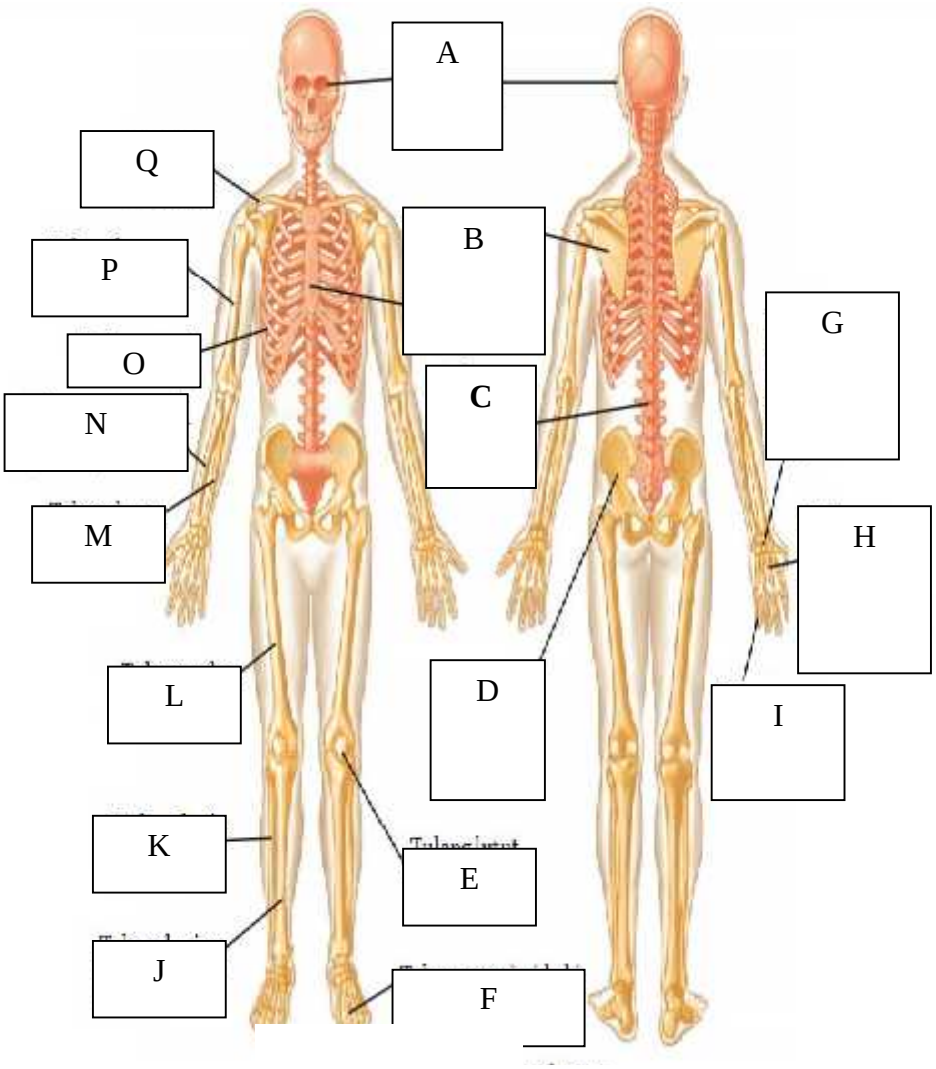

4. Identifikasi anatomi susunan otot kerangka manusia

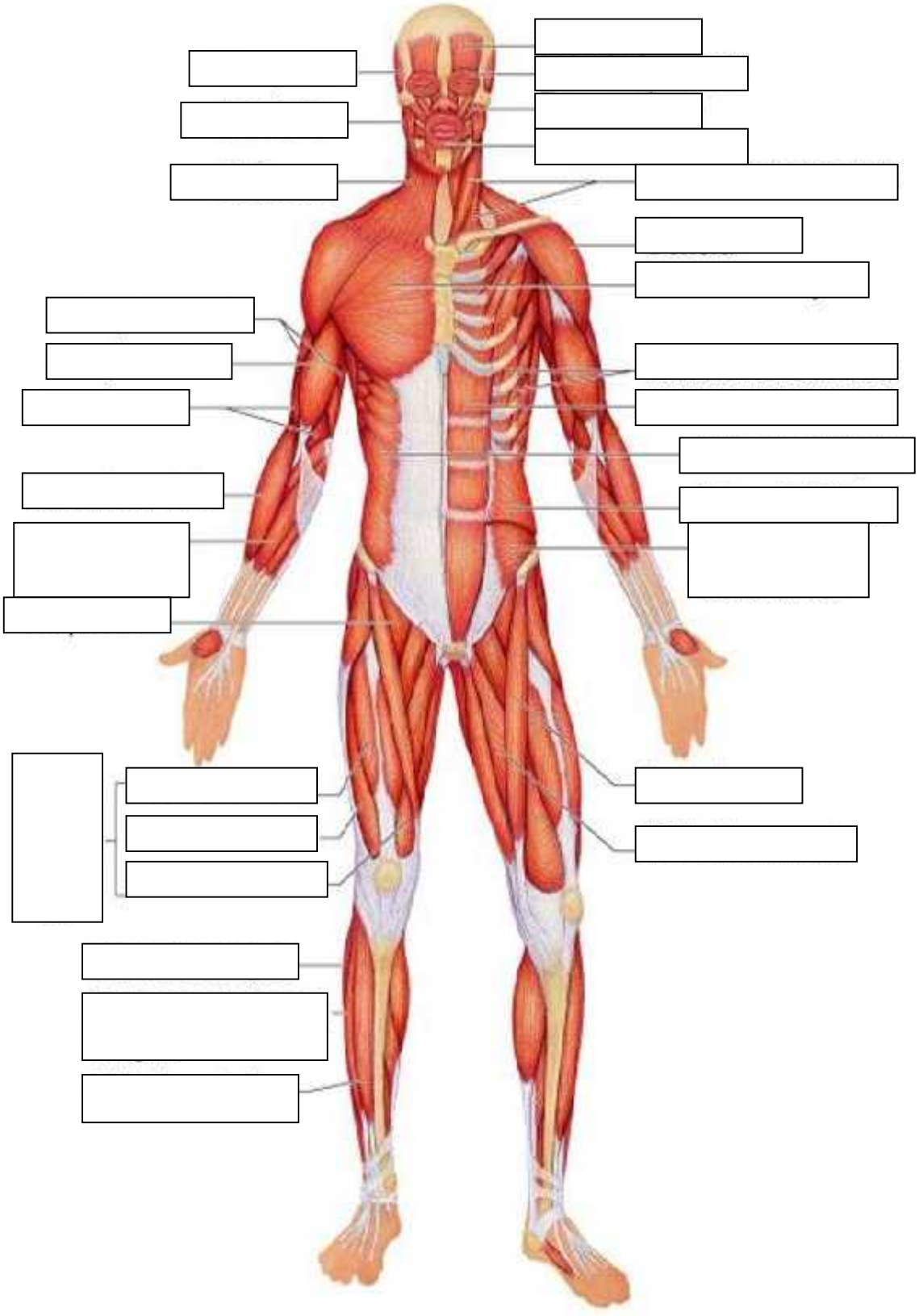

5. Identifikasi bagian tulang panjang

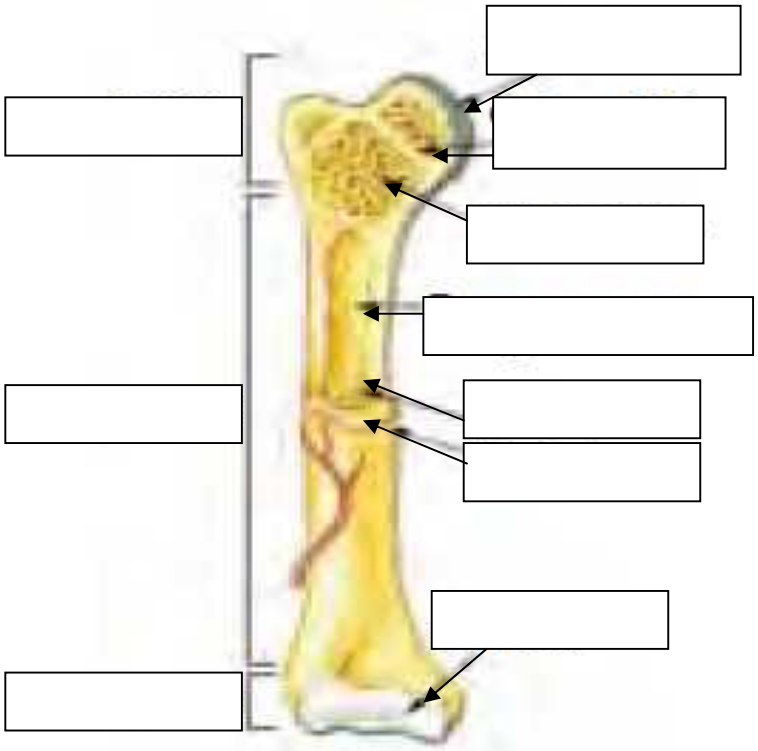

6. Identifikasi bagian tulang tengkorak dan suturanya (sendi)

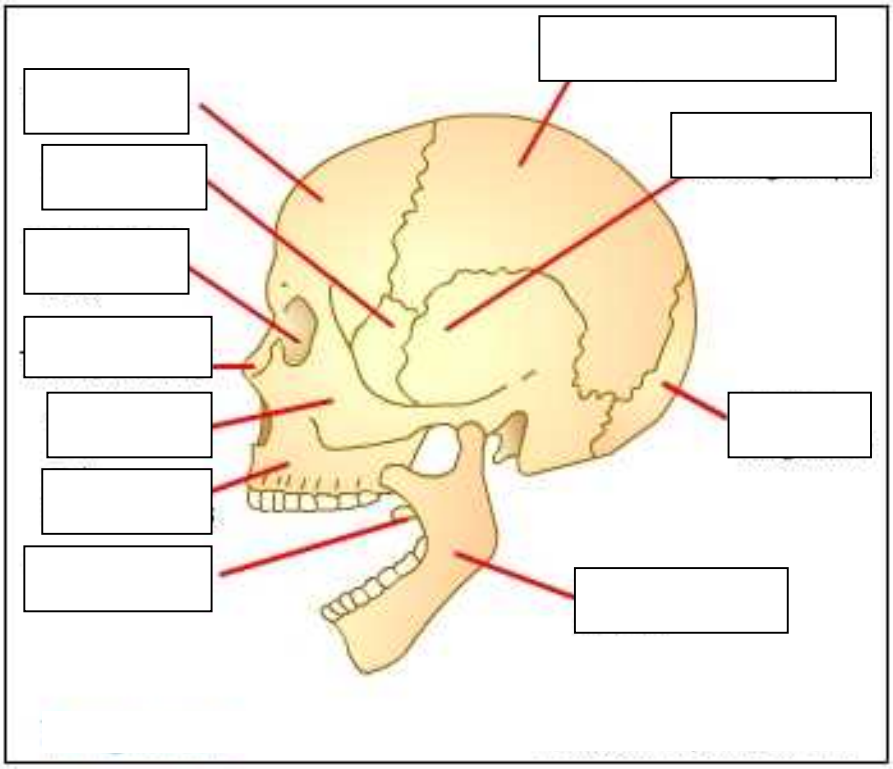

UMPAN BALIK DAN TINDAK LANJUT

Cocokkan jawaban Anda dengan kunci jawaban pre test dan post test 1 yang terletak pada bagian akhir modul ini. Hitunglah jawaban Benar selanjutnya berikanlah penilaian dengan menggunakan rumus untuk mengetahui tingkat kemampuan Anda pada kegiatan praktik 1.

$$\text{Tingkat Pengetahuan} = \frac{\text{Jumlah Jawaban Benar}}{\text{Jumlah Soal}} \times 100\%$$

KEGIATAN PRAKTIK 2

PRAKTIKUM PEMERIKSAAN TONUS DAN KEKUATAN OTOT

Sebelum mengikuti kegiatan praktikum ini, pastikan bahwa Anda telah memahami konsep anatomi fisiologi sistem muskuloskeletal yang sudah dipelajari pada modul Ilmu Biomedik Dasar (Anatomi Fisiologi). Kegiatan praktik 2 ini akan memberikan pengalaman kepada Anda bagaimana melakukan pemeriksaan tonus dan kekuatan otot. Bab ini akan membantu Anda untuk memahami pemeriksaan tonus dan kekuatan otot.

Setelah mempelajari kegiatan praktik 2 (unit 2) ini, diharapkan Anda dapat:

1. Melakukan pemeriksaan tonus
2. Melakukan pemeriksaan kekuatan otot

URAIAN MATERI

Segala aktifitas susunan saraf pusat yang dilihat, didengar dan direkam dan yang diperiksa adalah berwujud gerak otot. Otot-otot skeletal dan neuron- neuron yang menyusun susunan neuromuskular voluntar adalah sistem yang mengatur dan menjalankan gerakan yang dikendalikan oleh perintah.

Tonus adalah resistensi muskular yang dirasakan oleh pemeriksa pada saat ektremitas yang rileks digerakkan secara pasief melewati rentang geraknya. Untuk melakukan pemeriksaan tonus seseorang diminta untuk membiarkan ektremitasnya rileks atau menggantung. Ektremitas tersebut kemudian ditopang, dan setiap ektremitas dipegang digerakkan melewati rentang gerak normalnya.

Tonus normal menyebabkan resistensi ringan, yang merata terhadap gerakan di seluruh rentang. Jika sebuah otot mengalami peningkatan tonus, atau hipertonisitas, gerakan pasif tiba-tiba terhadap sendi dihadapi dengan resistensi yang cukup kuat. Gerakan yang kontinyu kemudian membuat otot tersebut rileks. Otot yang hanya memiliki sedikit tonus (hipotonisitas) terasa lembek. Ektremitas yang tergantung bebas dipengaruhi oleh gravitasi.

Untuk melakukan pemeriksaan kekuatan otot klien harus berada pada posisi stabil. Klien melakukan manuver yang menunjukkan kekuatan sekelompok otot mayor. Bandingkan pada pasangan otot yang simetris. Lengan pada sisi dominan normalnya lebih kuat daripada lengan pada sisi nondominan. Setiap kelompk otot harus dilakukan

pemeriksaan. Pemeriksa meminta terperiksa lebih dahulu untuk merilekskan otot yang akan diperiksa dan kemudian menahannya pada saat pemeriksa memberikan tekanan yang berlawanan terhadap fleksi tersebut. Selama pemeriksaan ini pemeriksa tidak boleh membiarkan terperiksa menggerakkan sendi. Perawat secara bertahap meningkatkan tekanan pada kelompok otot yang diperiksa.

Hasil pemeriksaan kekuatan otot dapat dilihat dari penilaian berikut ini.

Tingkat fungsi otot	skala	
	Nilai	% Normal
Tidak ada bukti kontraktilitas	0	0
Sedikit konraktilitas, tidak ada gerakan	1	10
Rentang gerak penuh, gravitasi tidak ada	2	25
Rentang gerak penuh dengan gravitasi	3	50
Rentang gerak penuh melawan gravitasi, beberapa tahanan	4	75
Rentang gerak penuh melawan gravitasi dan tahanan penuh	5	100

Berikut merupakan manuver yang dapat diberikan untuk mengkaji kekuatan otot:

Kelompok otot	Manuver
Leher (sternokleidomastoideus)	Letakkan tangan dengan mantap pada rahang atas klien. Minta klien memiringkan kepala melawan tahanan tersebut.
Bahu (trapezius)	Letakkan tangan di atas garis tengah bahu klien, beri tekanan. Minta klien mengangkat bahunya melawan tekanan tersebut.
Siku	
Biseps	Tarik ke bawah lengan atas pada saat klien berusaha memfleksikan lengannya tersebut.
Triseps	Pada saat klien memfleksikan lengan, beri tekanan pada lengan atas. Minta klien untuk mengencangkan lengan.
Panggul	
Kuadriseps	Pada saat klien duduk, beri tekanan ke bawah pada paha. Minta klien untuk mengangkat tungkai dari meja.
Gastroknemius	Klien duduk, menahan garas tungkai yang fleksi. Minta klien untuk mengencangkan tungkai melawan tekanan tersebut.

Berikut merupakan prosedur pemeriksaan motorik, tonus dan kekuatan otot.

LANGKAH KLINIK PEMERIKSAAN MOTORIK	
A. **UKURAN OTOT**	
1	Mintalah klien berbaring dengan santai Lakukanlah observasi pada semua otot
2	Periksalah perubahan bentuk otot (eutrofi, hipertrofi, hipotrofi)
3	Carilah ada atau tidaknya tremor, khores, atetose, distonia, balismus, spasme, tik, fasikulasi dan miokloni otot
B. TONUS OTOT	
1	Mintalah klien berbaring dengan santai.
2	Alihkanlah perhatian klien dengan mengajaknya berbicara.
3	Gunakan kedua tangan untuk menggerakkan lengan bawah klien di sendi siku secara pasif, lakukan berulang kali secara perlahan dan kemudian secara cepat
4	Nilai tahanan yang dirasakan sewaktu menekukkan dan meluruskan tangan
5	Lakukanlah pemeriksaan juga pada sendi lutut, pada anggota gerak kanan dan kiri,
	Cara pemeriksaan lain: Lakukan fleksi dan ekstensi pada sendi siku, lutut, pergelangan tangan dan kaki.
C.KEKUATAN OTOT	
1.	**M**eminta klien berbaring, kemudian pemeriksa berdiri disamping kanan tempat tidur klien. Suruhlah klien mengangkat kedua lengan ke atas sampai melewati kepala. Nilailah kekuatan lengan dengan membandingkan kiri dan kanan. Kelemahan dapat dilihat bila lengan yang satu lebih berat atau lebih lambat bergerak dibandingkan lengan yang lainnya.
2	Berikan tahanan ringan sampai berat pada lengan klien dan nilailah besar kekuatan yang dimilki oleh klien.
3	Hal yang sama dilakukan pada kedua tungkai.
4	Interpretasi : Kekuatan otot dinilai dalam derajat :
	5 : Kekuatan normal Seluruh gerakan dapat dilakukan berulang-ulang tanpa terlihat adanya kelelahan
	4 : Seluruh gerakan otot dapat dilakukan dengan benar dan dapat melawan tahan ringan dan sedang dari pemeriksa
	3 : Dapat mengadakan gerakan melawan gaya berat
	2 : Di dapatkan gerakan tetapi gerakan ini tidak mampu melawan gaya berat (gravitasi)
	1 : Kontraksi minimal dapat terasa atau teraba pada otot yang bersangkutan tanpa mengakibatkan gerakan
	0 : Tidak ada kontraksi sama sekali. Paralisis total.
5	Lakukan cuci tangan rutin

LATIHAN

LATIHAN 1 : PRAKTIKUM PEMERIKSAAN TONUS DAN KEKUATAN OTOT

Ilustrasi kasus:

Mahasiswa D3 Keperawatan sedang melakukan pemeriksaan tonus dan kekuatan otot.

Tugas:

1. Buatlah kelompok yang beranggotakan 4 orang untuk berperan sebagai pemeriksa, klien, notulen dan observer.
2. Lakukan pemeriksaan tonus dan kekuatan otot
3. Gunakan SOP/format prosedur tindakan

Persiapan

Alat

Tempat tidur periksa

Lembar catatan

Alat tulis

Persiapan Lingkungan

a. Persiapakan lingkungan/setting tempat untuk interaksi seperti di ruang tindakan pemeriksaan

Pembagian Peran

a. Bagi berperan sebagai pemeriksa, klien, notulen dan observer.
b. Tentukan pemeriksa untuk melakukan pengukuran, notulen sebagai pencatat hasil dan terperiksa.

Prosedur pemeriksaan tonus dan kekuatan otot

LANGKAH KLINIK PEMERIKSAAN MOTORIK		Ya	Tidak
A. **UKURAN OTOT**			
1	Mintalah klien berbaring dengan santai Lakukanlah observasi pada semua		
2	Periksalah perubahan bentuk otot (eutrofi, hipertrofi, hipotrofi)		
3	Carilah ada atau tidaknya tremor, khores, atetose, distonia, balismus, spasme, tik, fasikulasi dan miokloni otot		
B. TONUS OTOT			
1	Mintalah klien berbaring dengan santai.		
2	Alihkanlah perhatian klien dengan mengajaknya berbicara.		
3	Gunakan kedua tangan untuk menggerakkan lengan bawah klien di sendi siku secara pasif, lakukan berulang kali secara perlahan dan kemudian secara cepat		
4	Nilai tahanan yang dirasakan sewaktu menekukkan dan meluruskan		
5	Lakukanlah pemeriksaan juga pada sendi lutut, pada anggota gerak kanan		
	Cara pemeriksaan lain: Lakukan fleksi dan ekstensi pada sendi siku, lutut, pergelangan tangan dan kaki.		
C.KEKUATAN OTOT			
1.	**M**eminta klien berbaring, kemudian pemeriksa berdiri disamping kanan tempat tidur klien. Suruhlah klien mengangkat kedua lengan ke atas sampai melewati kepala. Nilailah kekuatan lengan dengan membandingkan kiri dan kanan. Kelemahan dapat dilihat bila lengan yang satu lebih berat atau lebih lambat bergerak dibandingkan lengan yang lainnya.		
2	Berikan tahanan ringan sampai berat pada lengan klien dan nilailah besar kekuatan yang dimilki oleh klien.		
3	Hal yang sama dilakukan pada kedua tungkai.		
4	Interpretasi : Kekuatan otot dinilai dalam derajat :		
	5 : Kekuatan normal Seluruh gerakan dapat dilakukan berulang-ulang tanpa terlihat adanya kelelahan		
	4 : Seluruh gerakan otot dapat dilakukan dengan benar dan dapat melawan tahan ringan dan sedang dari pemeriksa		
	3 : Dapat mengadakan gerakan melawan gaya berat		
	2 : Di dapatkan gerakan tetapi gerakan ini tidak mampu melawan gaya berat (gravitasi)		
	1 : Kontraksi minimal dapat terasa atau teraba pada otot yang bersangkutan tanpa mengakibatkan gerakan		
	0 : Tidak ada kontraksi sama sekali. Paralisis total.		
5	Lakukan cuci tangan rutin		

Petunjuk Evaluasi Latihan

a. Untuk melakukan evaluasi dari praktek yang telah anda lakukan, gunakan format penilaian yang telah disediakan.

c. Hitung skor yang anda peroleh, apakah anda puas dengan hasil yang dicapai? Ulangi jika penilaian anda masih kurang.

$$\text{Kemampuan} = \frac{frekuensi}{jumlah\ item} \times 100\%$$

RANGKUMAN

Pemeriksaan tonus dan kuatan otot dapat memberikan gambaran kondisi sistem muskulokeletal seseorang. Pemeriksaan ini dapat melihat kemampuan seseorang untuk ambulasi dan berpindah. Otot bekerja bersama dengan rangka dan sendi dalam rangka melakukan aktivitas pergerakan tubuh.

PRETEST - POSTEST 2

1. Bagaimana sistem otot bekerja?
2. Isilah kelompok otot sesuai dengan manuver tepat yang akan diberikan saat pemeriksaan.

Manuver	Kelompok Otot
Letakkan tangan dengan mantap pada rahang atas klien. Minta klien memiringkan kepala melawan tahanan tersebut.	
Letakkan tangan di atas garis tengah bahu klien, beri tekanan. Minta klien mengangkat bahunya melawan tekanan tersebut.	
Tarik ke bawah lengan atas pada saat klien berusaha memfleksikan lengannya tersebut.	
Pada saat klien memfleksikan lengan, beri tekanan pada lengan atas. Minta klien untuk mengencangkan lengan.	
Pada saat klien duduk, beri tekanan ke bawah pada paha. Minta klien untuk mengangkat tungkai dari meja.	
Klien duduk, menahan garas tungkai yang fleksi. Minta klien untuk mengencangkan tungkai melawan tekanan tersebut.	

UJI KETRAMPILAN

1. Lakukan pengukuran pemeriksaan tonus dan kekuatan otot ekstremitas ata dan ektremitas bawah pada orang yang berbeda, yaitu dengan penyakit stroke, orang sehat, dan lansia, anak-anak!

Tugas:

1. Buatlah kelompok yang beranggotakan 10 orang yang masing-masing akan berperan sebagai pemeriksa, notulen dan sebagai responden.
2. Lakukan pemeriksaan status pernapasan
3. Gunakan SOP/format tindakan yang ada
4. Isilah kolom yang telah disiapkan berikut!

Tabel: Pemeriksaan tonus dan kekuatan otot

Responden	Usia	Ekstremitas atas (kanan dan kiri)	Ektremitas bawah (kanan dan kiri)
Sehat			
Storke			
Lansia			
Anak-anak			

5. Buat video pemeriksaan salah satu responden!
6. Video dikumpulkan satu minggu setelah kegiatan pembelajaran berlangsung!

UMPAN BALIK DAN TINDAK LANJUT

Cocokkan jawaban Anda dengan kunci jawaban pre test dan post test 2 yang terletak pada bagian akhir modul ini. Hitunglah jawaban Benar selanjutnya berikanlah penilaian dengan menggunakan rumus untuk mengetahui tingkat kemampuan Anda.

$$\text{Tingkat Pengetahuan} = \frac{\text{Jumlah Jawaban Benar}}{\text{Jumlah Soal}} \times 100\%$$

KUNCI JAWABAN

JAWABAN PRETEST-POSTEST PRAKTIKUM 1

1. Fungsi tulang yiatu:
   a. Memberikan kerangka tubuh
   b. Memberikan perlekatan pada ototo dan tendon
   c. Memungkinkan gerakan tubuh, dengan membentuk sendi yang digerakkan oleh otot
   d. Hemopoiesis, produksi sel darah dalam sumsum merah
   e. Menimpan mineral, khususnya kalsium fosfat-reservoir mineral dalam tulang penting untuk memelihara kadar kalsium darah, yang harus dikontrol ketat.
2. Jenis tulang berdasarkan bahan pembentukannya, bahan penyusunnya, berdasarkan bahan bentuknya!
   a. Berdasarkan bahan pembentuknya : Tulang Rawan dan Tulang Keras
   b. Berdasarkan Penyusunnya: Tulang Kompak dan Tulang Spongiosa
   c. Berdasarkan Bentuknya: Tulang Panjang, Tulang Pendek, Tulang Pipih, Tulang tidak beraturan
3. Tiga jenis otot: otot rangka, otot jantung, polos
4. Jenis sendi sinovial pada sendi bahu Yaitu sendi lesung (ball and socket joint), sendi yang paling bergerak bebas.
5. Jenis sendi sinovial yang ditemukan pada siku Yaitu sendi troklea dan kapitulum humerus, serta simpul troklea ulna dan kepala radius.

JAWABAN UJI KETERAMPILAN PRAKTIKUM 1

1. Jodohkanlah pilihan jawaban untuk mendefinisikan pergerakan yang dijelaskan di bawah:
   a. Fleksi
   b. Ekstensi
   c. Abduksi
   d. Adduksi
   e. Sirkumduksi
   f. Rotasi
   g. Pronasi

h. Supinasi

i. Inversi

j. Eversi

2. Identifikasi otot-otot atau kombinasi otot yang terlibat dalam pergerakan sendi bahu dan lengkapilah!

Pergerakan	Otot-otot yang terlibat
Fleksi	Korakobrakhialis, serat-serat deltodi dan pektoralis mayor anterior
Ekstensi	Teres mayor, latismus dorsi dan deltoid posterior
Abduksi	Deltoid
Adduksi	Kerja kombinasi dari fleksor dan ektensor
Sirkumduksi	Fleksor, ekstensor, abduktor, dan adduktor
Rotasi medial	Pektoralis mayor, lastimus dorsi, teres major dan deltoid anterior
Rotasi lateral	Serat-serat deltoid posterior

3. Gambar anatomi tulang rangka manusia

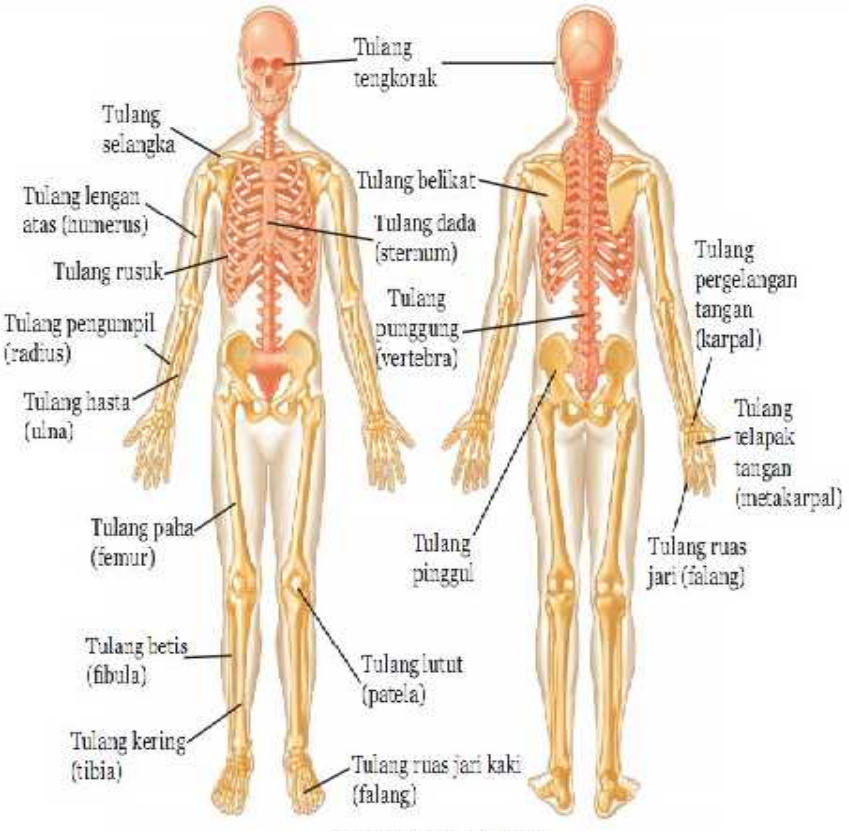

4. Gambar anatomi susunan otot kerangka manusia

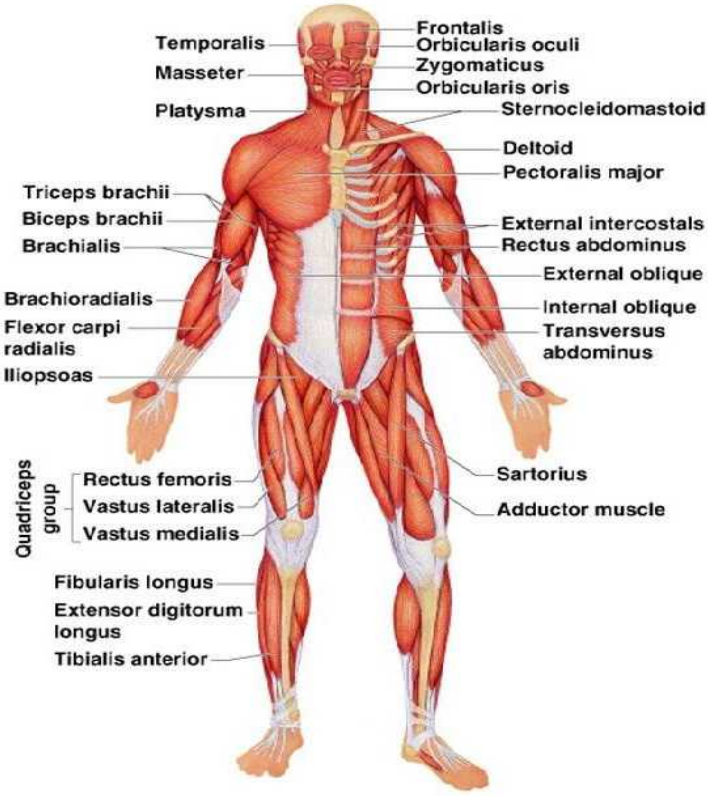

5. Gambar anatomi struktur tulang panjang

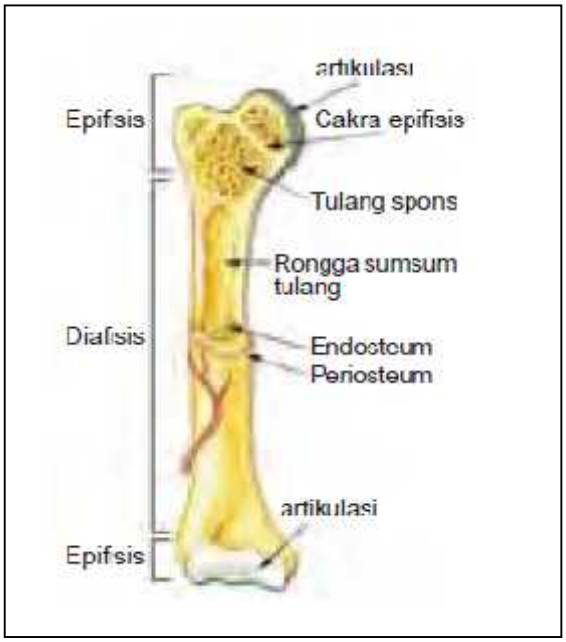

6. Gambar anatomi tulang tengkorak

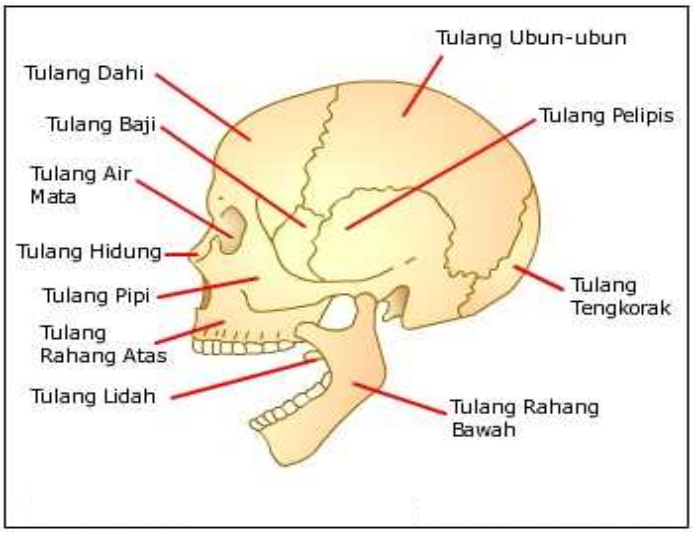

JAWABAN PRETEST-POSTEST PRAKTIKUM 2

1. Sistem otot bekerja dengan cara mengerut (kontraksi) dan dapat menggerakkan tulang. Gerakan tersebut juga menggunakan bantuan otot, saraf, dan sendi. Otot dapat berkontraksi apabila terdapat suatu rangsangan dari saraf. Pada saat berkontraksi, otot menjadi lebih besar, pendek, dan keras. Saat berkontraksi, tulang akan ditaik oleh otot sehingga sendi-sendi dapat bergerak.
2. Kelompok otot dan manuver saat pemeriksaan.

Kelompok otot	Manuver
Leher (sternokleidomastoideus)	Letakkan tangan dengan mantap pada rahang atas klien. Minta klien memiringkan kepala melawan tahanan tersebut.
Bahu (trapezius)	Letakkan tangan di atas garis tengah bahu klien, beri tekanan. Minta klien mengangkat bahunya melawan tekanan tersebut.
Biseps	Tarik ke bawah lengan atas pada saat klien berusaha memfleksikan lengannya tersebut.
Triseps	Pada saat klien memfleksikan lengan, beri tekanan pada lengan atas. Minta klien untuk mengencangkan lengan.
Kuadriseps	Pada saat klien duduk, beri tekanan ke bawah pada paha. Minta klien untuk mengangkat tungkai dari meja.
Gastroknemius	Klien duduk, menahan garas tungkai yang fleksi. Minta klien untuk mengencangkan tungkai melawan tekanan tersebut.

DAFTAR PUSTAKA

Syaifuddin. (2016). Ilmu Biomedik Dasar. Salemba Medika: Jakarta.

Waugh, A., and Grant, A., (2011). Ross and Wilson Anatomy and Physiology in Health and Illness 10th ed. Elsevier. Singapor

MODUL 5

PRAKTIKUM

ANATOMI FISIOLOGI SISTEM PENCERNAAN

Penulis
Anissa Cindy Nurul Afni

PROGRAM STUDI D3 KEPERAWATAN

STIKES KUSUMA HUSADA SURAKARTA

2018

MODUL 5

PRAKTIKUM ANATOMI FISIOLOGI SISTEM PENCERNAAN

Saat ini Anda sedang mempelajari modul 5 praktikum Ilmu Biomedik Dasar. Modul ini akan membahas tentang bagaimana mengenali bagian dari organ sistem pencernaan dan fungsinya serta proses pencernaan makanan. Praktikum di*design* dalam laboratorium dengan menggunakan model/gambar sistem pencernaan. Anda akan diminta untuk menyebutkan bagian dari masing-masing organ dan fungsinya.

Setelah mempelajari Modul ini diharapkan Anda mampu menyebutkan bagian dari organ dan fungsi sistem pencernaan.

Fokus pembahasan pada modul 5 ini adalah bagaimana mahasiswa menyebutkan struktur penyusun organ sistem pencernaan, yang dibagi menjadi satu (1) Kegiatan Praktik sebagai berikut:

1. Kegiatan Praktikum 1 (Unit 1): Praktik Anatomi Sistem Pencernaan

Adapun hal-hal yang harus Anda persiapkan sebelum melakukan praktik adalah:

1. Pahami tujuan pembelajaran sebagai target yang akan dicapai
2. Baca petunjuk pratikum dengan teliti
3. Siapkan peralatan dan bahan sesuai kebutuhan untuk setiap tindakan/ keterampilan yang akan dipraktikkan.
4. Perhatikan demonstrasi dari tutor dengan baik
5. Praktikkan / demonstrasikan setlap tindakan sesuai dengan prosedur.
6. Catat kesulitan yang Anda alami dan diskusikan dengan teman atau tutor.

Kami mengharap, anda dapat mengikuti keseluruhan kegiatan praktik dalam modul ini dengan baik.

"SELAMAT BELAJAR DAN SUKSES BUAT ANDA"

KEGIATAN PRAKTIKUM 1
PRAKTIKUM ANATOMI SISTEM PENCERNAAN

Sebelum mengikuti kegiatan praktik ini, pastikan bahwa Anda telah memahami konsep anatomi fisiologi sistem pencernaan yang sudah dipelajari pada modul Ajar Teori Ilmu Biomedik Dasar (Anatomi Fisiologi). Kegiatan praktikum 1 modul 5 ini akan memberikan pengalaman kepada Anda bagaimana menentukan organ-organ yang menyusun sistem Pencernaan. Bab ini akan membantu Anda untuk memahami struktur sistem pencernaan, fungsi, dan proses pencernaan makanan.

Setelah mempelajari kegiatan praktik 1 (unit 1) ini, diharapkan anda dapat:

1. Menyebutkan organ-organ yang menyusun sistem pencernaan
2. Menjelaskan proses pencernaan makanan

URAIAN MATERI

1. Struktur Sistem Pencernaan Manusia

Tubuh organisme harus mendapatkan gizi untuk memenuhi kebutuhan energi. Sistem pencernaan merupakan sistem yang memproses mengubah makanan dan menyerap sari makanan yang berupa nutrisi-nutrisi yang dibutuhkan oleh tubuh. Sistem pencernaan juga akan memecah molekul makanan yang kompleks menjadi molekul yang sederhana dengan bantuan enzim sehingga mudah dicerna oleh tubuh.

Terdapat 6 organ utama dalam sistem pencernaan yaitu mulut, kerongkongan, lambung, usus halus, usus besar, dan anus. Berikut adalah 6 organ pencernaan manusia beserta bagian-bagiannya.

a. Mulut

Mulut adalah pintu masuk makanan. Terdiri atas: Langit-langit, Gigi, Gusi, Tulang langit-langit, Pembuluh darah dan saraf langit-langit, Amandel, Lidah, Anak lidah. Fungsi mulut yaitu menghancurkan makanan, mencerna makanan, mengecap rasa makanan, dan membantu menelan makanan. Di dalam mulut terjadi pencernaan mekanis (dengan gigi dan lidah) dan pencernaan kimiawi (dengan ludah yang mengandung enzim ptialin).

b. Kerongkongan

Kerongkongan adalah penghubung antara mulut dan lambung. Kerongkongan disebut juga esofagus, berbentuk tabung dan terdapat otot yang berfungsi untuk membawa makanan dari mulut ke lambung dengan menggunakan gerak peristaltik.

c. Lambung

Di dalam lambung terjadi pencernaan kimiawi dengan menggunakan enzim pepsin, enzim renin, enzim lipase, dan asam lambung (HCl). Lambung terdiri dari tiga bagian utama yaitu kardiak, fundus, dan pilorus. Di ujung bagian atas lambung yang berbatasan dengan kerongkongan terdapat sfingter yang berfungsi untuk menjaga makanan agar tidak keluar dari lambung dan dimuntahkan kembali. Sedangkan di bagian bawah yang berbatasan dengan usus dua belas jari disebut sfingter pilorus.

d. Usus Halus

Usus halus adalah tempat penyerapan sari-sari makanan. Disini juga terjadi proses pencernaan kimiawi dengan bantuan enzim tripsin, enzim disakarase, enzim erepsin, dan enzim lipase. Sari-sari makanan diserap melalui jonjot-jonjot usus yang disebut vili. Seluruh sari makanan kecuali asam lemak dan gliserol diangkut melalui vena porta menuju ke hati. Sedangkan asam lemak dan gliserol diangkut melalui pem buluh limfa. Di usus halus juga terdapat duodendum (usus dua belas jari), jejunum, dan ileum.

e. Usus Besar

Memiliki fungsi memilah kembali hasil pencernaan. Disini terjadi penyerapan air dengan jumlah yang terbesar daripada organ lain dan terjadi proses pembusukan sisa-sisa makanan dengan bantuan bakteri. Usus besar terdiri dari: Usus buntu, Kolon asedens (kolon naik), Kolon transversum (kolon datar), Kolon desendens (kolon turun),

f. Rektum. Tempat menyimpan feses sebelum dikeluarkan melalui anus.

g. Anus: Fungsi utama anus adalah sebagai alat pembuangan feses melalui proses defekasi (buang air besar). Di anus terdapat otot sphinkter,

rektum, dan vena. Fungsi otot sphinkter adalah untuk membuka atau menutup anus. Sedangkan fungsi rektum adalah untuk menyimpan feses sementara waktu.

2. **Proses Pencernaan Makanan**

Proses pencernaan pada manusia terbagi atas 5 macam yaitu :

a. Ingesti yiatu, proses memasukkan makanan dan minuman ke dalam saluran pencernaan awal yaitu mulut.
b. Pencernaan mekanik, yaitu proses mengubah makanan menjadi kecil dan lembut. Pencernaan mekanik dilakukan oleh gigi.
c. Pencernaan Kimiawi, yaitu proses mengubah molekul zat makanan yang kompleks menjadi molekul yang lebih sederhana sehingga mudah dicerna. Pencernaan kimiawi dilakukan oleh enzim, asam, 'bile', dan air.
d. Penyerapan (absorbsi), yaitu Produk hasil pemecahan makanan dibawa ke aliran darah untuk digunakan oleh tubuh.
e. Penyingkiran (Eliminasi), Yaitu penyingkiran/pembuangan material yang tidak dicerna dari 'tract' pencernaan melalui defekasi sebagai feses.

LATIHAN

Latihan 1 : Praktik Menyebutkan anatomi sistem pencernaan

Ilustrasi kasus:

Setelah dilumatkan di dalam mulut, makanan akan melewati esofagus dan masuk ke dalam lambung. Di dalam lambung akan terjadi proses pencernaan mekanik dan kimiawi.

Tugas:

Sebutkan dan jelasakan enzim-enzim yang berperan dalam proses kimiawi di dalam lambung!

Petunjuk Evaluasi Latihan

a. Untuk melakukan evaluasi dari latihan praktik anatomi yang telah Anda lakukan, gunakan hasil jawaban latihan untuk mencocokkan jawaban Anda.

b. Hitung skor yang Anda peroleh, apakah Anda puas dengan hasil yang dicapai? Ulangi jika penilaian Anda masih kurang.

$$\text{Kemampuan} = \frac{frekuensi}{jumlah\ item} \times 100\%$$

Hasil Jawaban Latihan:

Di lambung, makanan akan melalui proses pencernaan kimiawi menggunakan zat/enzim sebagai berikut:

a. Renin; berfungsi mengendapkan protein pada susu (kasein) dari ASI
b. Pepsin; berfungsi untuk memecah protein menjadi pepton
c. HCL (asam clorida); berfungsi mengaktifkan pengeluaran hormon sekretin dan kolesistokinin pada usus halus.
d. Lipase; berfungsi memecah lemak menjadi asam lemak dan gliserol.

RANGKUMAN

Sistem pencernaan pada manusia merupakan serangkaian proses untuk mengubah makanan dengan memecah molekul makanan yang kompleks menjadi sederhana dengan bantuan enzim dan menyerap sari makanan yang dibutuhkan oleh tubuh manusia. Terdapat beberapa organ yang bekerja untuk sistem pencernaan pada manusia diantaranya, rongga mulut, kerongkongan, lambung, pankreas, hati, usus, dan anus.

PRETEST-POSTEST 1

1. Sebutkanlah lima proses yang terjadi pada saluran pencernaan dan jelaskan! Jelaskan perbedaan antara pencernaan mekanis dan pencernaan kimiawi!
2. Jelaskan secara singkat fungsi dari sebuah enzim!
3. Uraikan proses peristaltik!
4. Struktur-struktur apakah yang melindungi usus halus dari infeksi?
5. Manakah yang bukan merupakan fungsi lambung?
   a. Pertahanan non spesifik terhadap mikroba

b. Pencernaan karbohidrat secara kimiawi
c. Sekresi faktor intrinsik
d. Sekresi gastrin

6. Hasil akhir pemecahan karbohidrat meliputi?
   a. Sukrase
   b. Sukrosa
   c. Glukosa
   d. Laktosa
7. Di dalam usus halus, kerja dari enzim apakah yang memecah karbohidrat yang dapat dicerna?
   a. Peptidase
   b. Amilase
   c. Lipase
   d. Tripsin
8. Kolon transversum menyambungkan?
   a. Kolon sigmoid dan kolon asenden
   b. Rektum dan kolon desenden
   c. Kolon asenden dan kolon desenden
   d. Kolon sigmoid dan kolon desendens
9. Zat gizi diserap dari usus halus dibawa ke hati melalui?
   a. Vena porta
   b. Vena hepatika
   c. Arteri hepatika
   d. Vena renalis
10. Hasil akhir pemecahan karbohidrat meliputi?
    a. Sukrase
    b. Sukrosa
    c. Glukosa
    d. Laktosa

UJI KETRAMPILAN

1. Identifikasi struktur anatomi sistem pencernaan berikut ini!

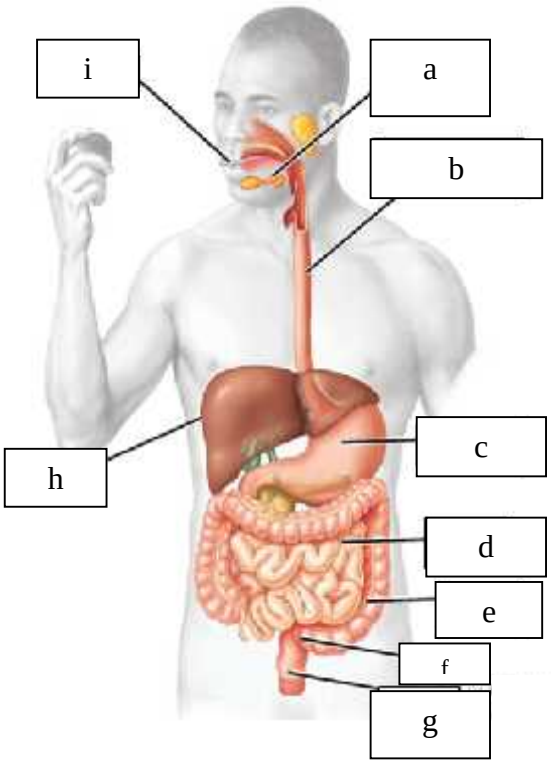

Struktur organ:
a. Mulut
b. Kelenjar ludah
c. Esofagus
d. Lambung
e. Hati
f. Usus halus
g. Usus besar
h. Rektum
i. Anus

2. Identifikasi struktur rongga mulut dengan susuna gigi berikut ini!

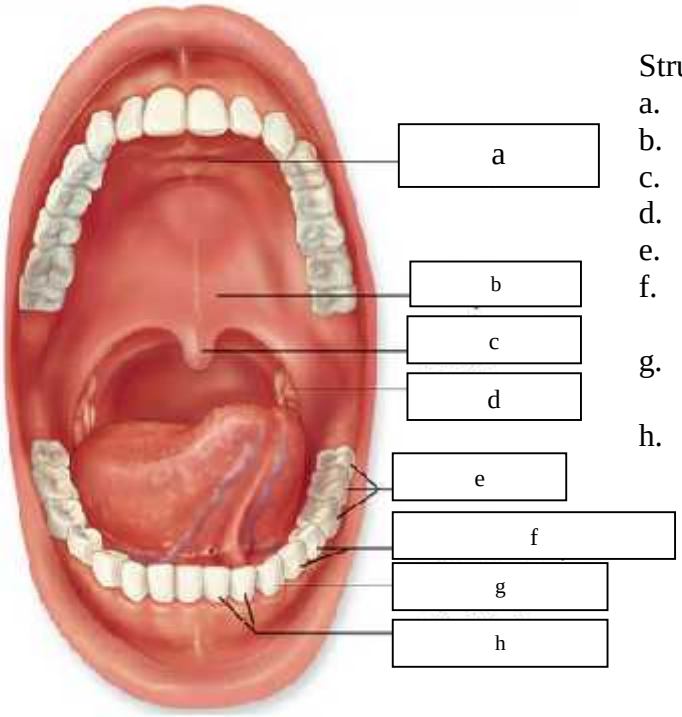

Struktur organ:
a. Gigi seri
b. Tonsil
c. Gigi geraham depan
d. Gigi taring
e. Gigi geraham
f. Langit-langit keras (hard palate)
g. Soft palate (langit-langit lunak)
h. Uvula

3. Identifikasi anatomi struktur gigi berikut ini!

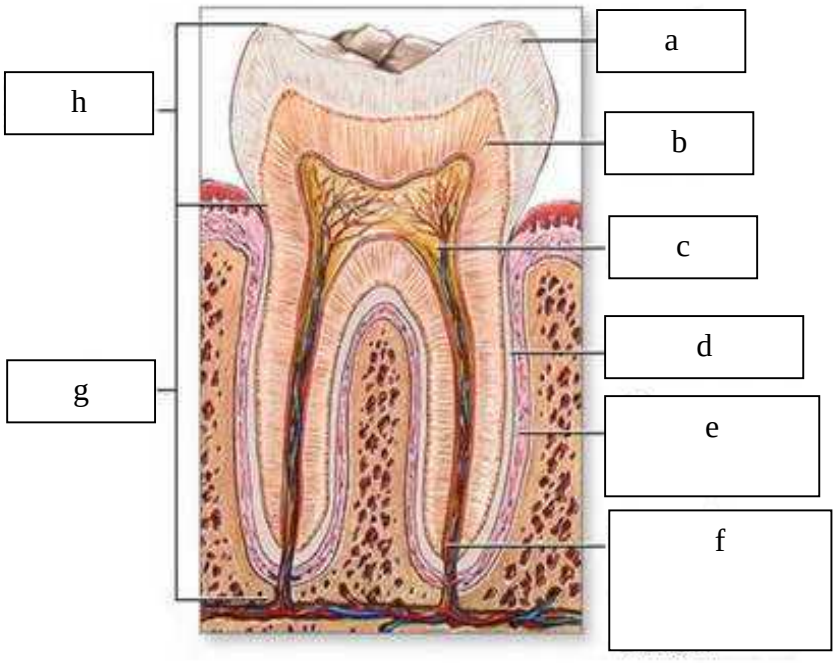

4. Identifikasi anatomi struktur lambung berikut ini!

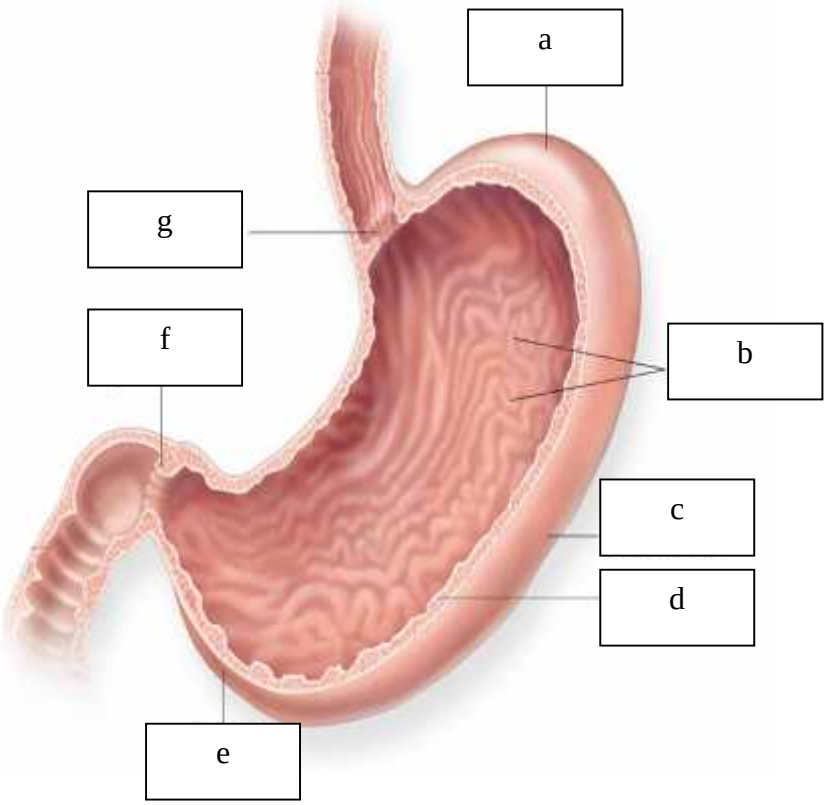

5. Identifikasi anatomi struktur usus besar berikut ini!

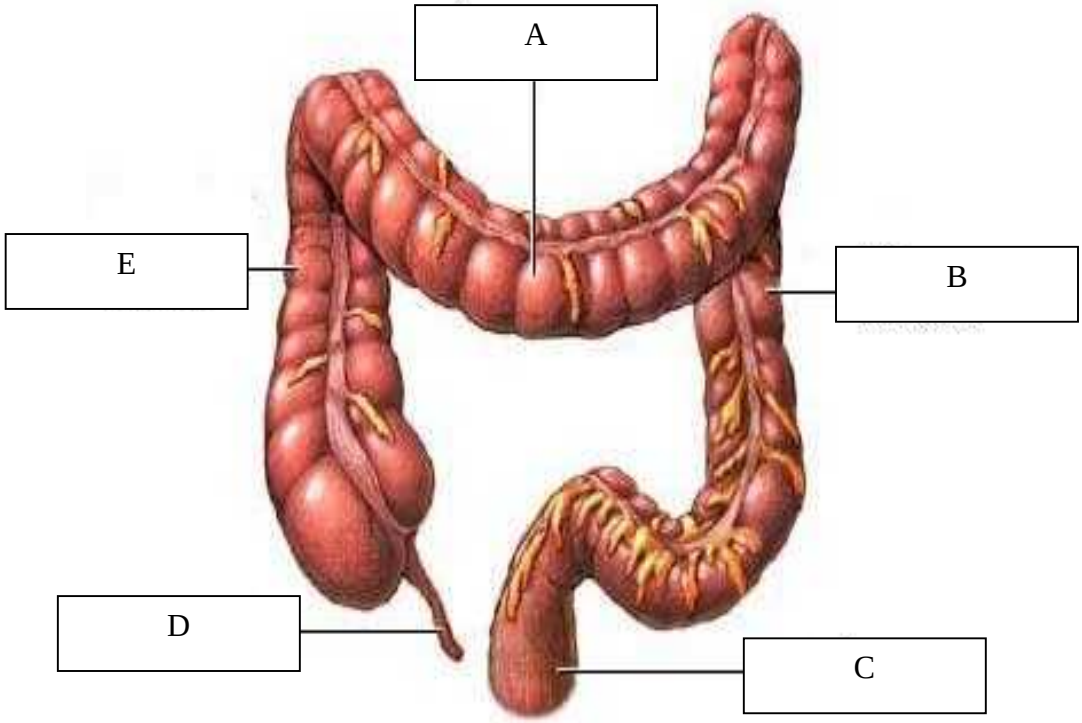

UMPAN BALIK DAN TINDAK LANJUT

Cocokkan jawaban Anda dengan kunci jawaban pre test dan post test 1 yang terletak pada bagian akhir modul ini. Hitunglah jawaban Benar selanjutnya berikanlah penilaian dengan menggunakan rumus untuk mengetahui tingkat kemampuan Anda pada kegiatan praktik 1.

$$\text{Tingkat Pengetahuan} = \frac{\text{Jumlah Jawaban Benar}}{\text{Jumlah Soal}} \times 100\%$$

KUNCI JAWABAN

JAWABAN PRETEST-POSTEST PRAKTIKUM 1

1. lima proses yang terjadi pada saluran pencernaan

   Jawab:

   a. Ingesti yiatu, proses memasukkan makanan dan minuman ke dalam saluran pencernaan awal yaitu mulut.
   b. Pencernaan mekanik, yaitu proses mengubah makanan menjadi kecil dan lembut. Pencernaan mekanik dilakukan oleh gigi.
   c. Pencernaan Kimiawi, yaitu proses mengubah molekul zat makanan yang kompleks menjadi molekul yang lebih sederhana sehingga mudah dicerna. Pencernaan kimiawi dilakukan oleh enzim, asam, 'bile', dan air.
   d. Penyerapan (absorbsi), yaitu Produk hasil pemecahan makanan dibawa ke aliran darah untuk digunakan oleh tubuh.
   e. Penyingkiran (Eliminasi), Yaitu penyingkiran/pembuangan material yang tidak dicerna dari 'tract' pencernaan melalui defekasi sebagai feses.
2. Pencernaan mekanis adalah secara fisik meremas, membelah, memotong makanan, pada sistem pencernaan, seperti menyunyah dengan gigi dan mengaduk di dalam lambung. Pencernaan kimiawi melibatkan pemecahan molekul-molekul yang membentuk makanan menjadi lebih kecil yang dapat diabsorbsi, yang dilakukan oleh enzim-enzim.
3. Enzim Yaitu molekul protein yang mempercepat (katalisis) suatu reaksi biokimiaawi spesifik. Substrat dikenali dengan lokasi spesifik yang memungkinkan reaksi dijalankan. Setelah selesai, produk dilepaskan dan enzim dapat menjalankan reaksi yang sama kembali.
4. Proses peristaltik Yaitu otot polos dari dinding saluran cerna terdiri atas dua lapisan, lapisan dalam dari otot longitudinal dan lapisan luar dari otot sirkuler. Stimulasi pada pleksus mienterik menyebabkan kontraksi dari kedua lapisan otot diikuti periode relaksasi, yang menggerakkan isinya maju melewati seluruh saluran cerna dalam bentuk gerakan seperti gelombang.
5. Folikel limfe soliter dan folikel limfe yang beragregasi.
6. B; 7. C; 8. B; 9. A; 10. C

JAWABAN UJI KETERAMPILAN

1. Anatomi sistem pencernaan
   a. Kelenjar ludah
   b. Esofagus
   c. Lambung
   d. Usus halus
   e. Usus besar
   f. Rektum
   g. Anus
   h. Hati
   i. Mulut
2. Anatomi rongga mulut dan struktur gigi
   a. Langit-langit keras (hard palate)
   b. Soft palate (langit-langit lunak)
   c. Uvula
   d. Tonsil
   e. Gigi geraham
   f. Gigi geraham depan
   g. Gigi taring
   h. Gigi seri
3. Anatomi struktur gigi
   a. Email
   b. Dentin
   c. Pulpa
   d. Sementum
   e. Ligamen periodontal
   f. Syaraf dan pembuluh darah
   g. Akar
   h. Mahkota
4. Anatomi struktur lambung
   a. Fundus
   b. Rugae
   c. Serosa
   d. Mukkosa
   e. Antrum
   f. Pilorus
   g. Kardiak
5. Anatomi struktur usus besar
   a. Kolon transversum
   b. Kolon desendens
   c. Rektum
   d. Usus buntu
   e. Kolon asendens

DAFTAR PUSTAKA

Syaifuddin. (2016). Ilmu Biomedik Dasar. Salemba Medika: Jakarta.

Waugh, A., and Grant, A., (2011). Ross and Wilson Anatomy and Physiology in Health and Illness 10th ed. Elsevier. Singapor

MODUL 6

PRAKTIKUM

ANATOMI FISIOLOGI SISTEM REPRODUKSI

Penulis
Anissa Cindy Nurul Afni

PROGRAM STUDI D3 KEPERAWATAN

STIKES KUSUMA HUSADA SURAKARTA

2018

MODUL 6

PRAKTIKUM ANATOMI FISIOLOGI SISTEM REPRODUKSI

Saat ini Anda sedang mempelajari modul 6 Modul Praktikum Ilmu Biomedik Dasar. Modul ini akan membahas tentang bagaimana mengenali bagian dari organ sistem reproduksi dan fungsinya. Praktikum di*design* dalam laboratorium dengan menggunakan model/gambar sistem reproduksi. Anda akan diminta untuk menyebutkan bagian dari masing-masing organ dan fungsinya.

Setelah mempelajari Modul ini diharapkan Anda mampu menyebutkan bagian dari organ dan fungsi sistem reproduksi.

Fokus pembahasan pada modul 5 ini adalah bagaimana mahasiswa menyebutkan struktur penyusun organ sistem reproduksi, yang dibagi menjadi dua (2) Kegiatan Praktik sebagai berikut:

1. Kegiatan Praktik 1 (Unit 1): Praktik Anatomi Sistem Rweproduksi Wanita
2. Kegiatan Praktik 1 (Unit 1): Praktik Anatomi Sistem Rweproduksi laki-laki

Adapun hal-hal yang harus Anda persiapkan sebelum melakukan praktik adalah:

1. Pahami tujuan pembelajaran sebagai target yang akan dicapai
2. Baca petunjuk pratikum dengan teliti
3. Siapkan peralatan dan bahan sesuai kebutuhan untuk setiap tindakan/ keterampilan yang akan dipraktikkan.
4. Perhatikan demonstrasi dari tutor dengan baik
5. Praktikkan / demonstrasikan setlap tindakan sesuai dengan prosedur.
6. Catat kesulitan yang Anda alami dan diskusikan dengan teman atau tutor.

Kami mengharap, anda dapat mengikuti keseluruhan kegiatan praktik dalam modul ini dengan baik.

“SELAMAT BELAJAR DAN SUKSES BUAT ANDA”

KEGIATAN PRAKTIKUM 1
PRAKTIKUM ANATOMI SISTEM REPRODUKSI WANITA

Sebelum mengikuti kegiatan praktik ini, pastikan bahwa Anda telah memahami konsep anatomi fisiologi sistem reproduksi wanita yang sudah dipelajari pada modul Ajar Teori Ilmu Biomedik Dasar 2. Kegiatan praktikum 1 modul 6 ini akan memberikan pengalaman kepada Anda bagaimana menentukan organ-organ yang menyusun sistem reproduksi wanita dan fungsinya.

Setelah mempelajari kegiatan praktik 1 (unit 1) ini, diharapkan Anda dapat:

1. Menyebutkan organ-organ yang menyusun sistem reproduksi wanita
2. Menyebutkan anatomi fisiologi payudara dan proses laktasi
3. Menjelasakan siklus menstruasi dan proses kehamilan

URAIAN MATERI

1. Struktur Organ Penyusun Sistem Reproduksi Wanita

Organ reproduksi wanita terdiri atas genetalia eksterna (vulva); terdiri atas labia mayora, labia minora, klitoris, orifisium vagina, hymen, dan kelenjar vestibular (kelenjar Bartholini) dan genetalia internal; vagina, uterus, dua tuba fallopi, dan dua ovarium.

Uterus ini terdiri dari atas fundus uteri, badan uteri, dan serviks. Dinding uterus terdiri atas tiga lapisan, yaitu: perimetrium, miometrium, dan endometrium. Fungsi uterus adalah untuk menahan ovum yang telah dibuahi selama perkembangan, sebutir ovum yang telah keluar dari ovarium dihantarkan melalui tuba uterina ke uterus.

Fungsi ovarium dikontrol oleh hormon yang dihasilkan oleh hipofisis, *follicle-stimulating hormone*dan *luteinizing hormone*. Ovarium mulai berfungsi saat pubertas dan kemudian mengeluarkan ovum setiap bulan sejak usia 13-45 tahun, usia umum menopause.

2. Struktur organ penyusun payudara dan proses Laktasi

Payudara atau kelenjar mamae adalah kelenjar aksesori system reproduksi wanita yang menyekresi susu atau ASI. Pada wanita, payudara

berukuran kecil dan imatur hingga pubertas. Selanjutnya payudara tumbuh dan berkembang di bawah pengaturan estrogen dan progesterone. Fungsi payudara hanya aktif ketika kehamilan akhir dan setelah melahirkan, yaitu saat memproduksi air susu (laktasi). Laktasi distimulasi oleh hormone prolaktin.

3. Siklus Menstruasi Dan Proses Kehamilan

Siklus menstruasi sendiri merupakan perubahan yang terjadi di dalam ovarium dan uterus dimana masa menstruasi berlangsung kira-kira 5 hari, selama masa ini epitelium permukaan dinding uterus terlepas dan terjadi sedikit perdarahan. Terjadinya suatu kehamilan karena adanya pertemuan antara spermatozoa dan sel telur atau pembuahan ovum (konsepsi) dan nidasi (implantasi) hasil konsepsi.

LATIHAN

Latihan 1 : Praktik Menyebutkan Anatomi Sistem Reproduksi Wanita

Ilustrasi kasus:

Berikut merupakan gambar struktur anatomi reproduksi wanita bagain luar.

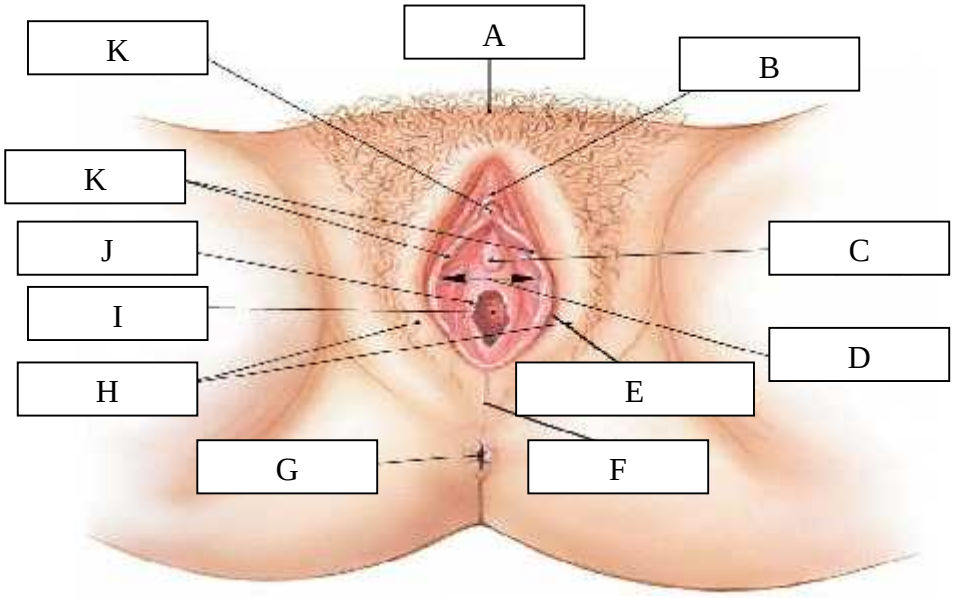

Tugas:

Sebutkan dan jelasakan fungsi bagian organ yang diberi huruf E dan I!

Petunjuk Evaluasi Latihan

a. Untuk melakukan evaluasi dari latihan praktik anatomi yang telah Anda lakukan, gunakan hasil jawaban latihan untuk mencocokkan jawaban Anda.
b. Hitung skor yang Anda peroleh, apakah Anda puas dengan hasil yang dicapai? Ulangi jika penilaian Anda masih kurang.

$$\text{Kemampuan} = \frac{frekuensi}{jumlah\ item} \times 100\%$$

Hasil Jawaban Latihan:

a. Gambar E: Kelenjar Bartholini (kelenjar vestibula/kelenjar vestibulum), Kelenjar Bartholini menyekresi mukus yang menjaga vulva tetap lembab.

b. Gambar I: *Vaginal entrance* (lubang vagina), yaitu Tempat keluarnya cairan menstruasi, membentuk bagian terbawah dari jalan lahir, tempat masuknya penis dan ejakulasi saat hubungan seksual, serta menghubungkan vestibulum vagina dan serviks uterus.

RANGKUMAN

Sistem reproduksi adalah sistem yang berfungsi untuk berkembang biak. Organ reproduksi wanita terbagi menjadi organ ekternal dan internal. Pada wanita terjadi siklus menstruasi setiap bulannya. Siklus menstruasi sendiri merupakan perubahan yang terjadi di dalam ovarium dan uterus, selama masa ini epitelium permukaan dinding uterus terlepas dan terjadi sedikit perdarahan. Selama masa persiapan, jika tejadi pembuahan, maka akan terjadi kehamilan pada wanita. Terjadinya suatu kehamilan karena adanya pertemuan antara spermatozoa dan sel telur atau pembuahan ovum (konsepsi) dan nidasi (implantasi) hasil konsepsi.

PRETEST-POSTEST 1

1. Lapisan apakah dari dinding uterus yang dilepas pada saat menstruasi?
   a. Miometrium
   b. Endometrium fungsional
   c. Perimetrium
   d. Endometrium basal

2. Ovarium menyekresi?
   a. Estrogen dan hormon lutein
   b. Progesteron dan oksitosin
   c. Estrogen, progesteron dan hormion penstimulasi folikel
   d. Progesteron dan estrogen
3. Apakah himen itu?
4. Apakah fungsi dari tuba falopi?
5. Sebutkan dua fungsi ovarium!
6. Hormon yang keluar setelah payudara menerima rangsangan yaitu?
7. Jelaskan bagaimana proses kehamilan bisa terjadi?
8. Jelasakan secara ringkas siklus menstruasi yang terjadi pada wanita!

UJI KETERAMPILAN

1. Identifikasi nama struktur anatomi organ sistem reproduksi wanita bagian luar berikut!

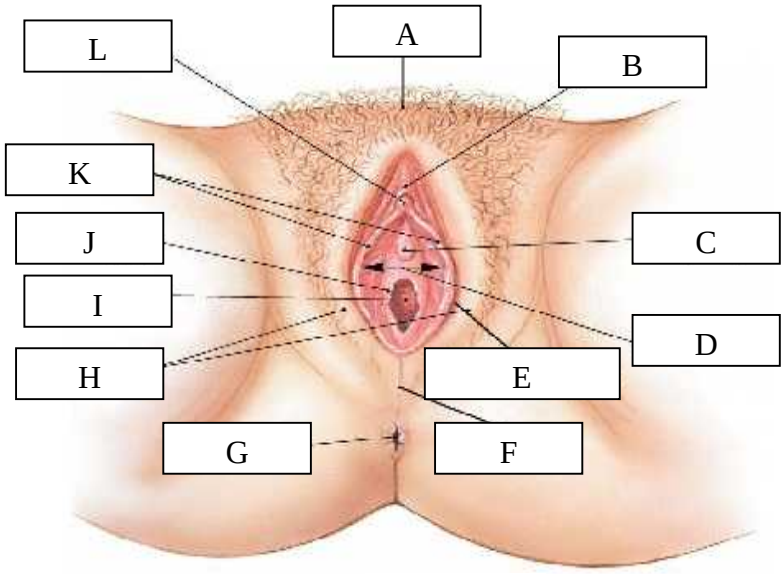

A. Glans of clitoris
B. Labia minora
C. Mons pubis
D. Prepuce of clitoris
E. Urethral opening
F. Vestibule
G. Kelenjar bartholini
H. Perineum
I. Hymen
J. Anus
K. Labia mayora
L. Vaginal entrence

2. Idenstifikasi nama struktur anatomi organ internal wanita berikut!

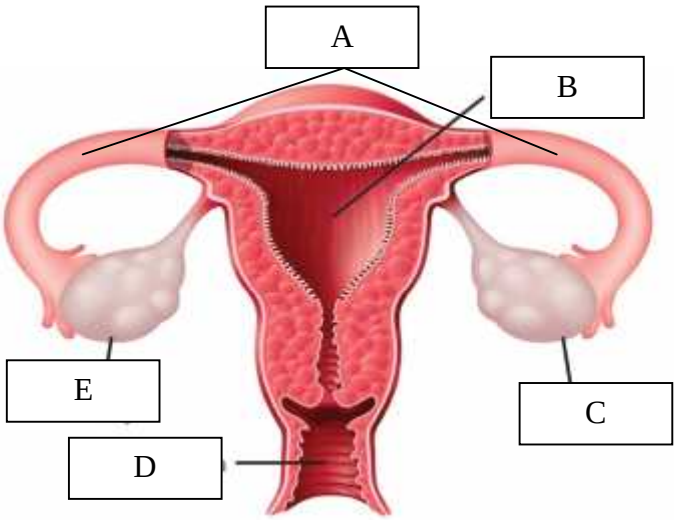

Struktur anatomi:

A. Vagina
B. Ovary
C. Tuba falopi
D. Uterus
E. ovary

3. Identifikasi gambar dari anatomi struktur organ wanita berikut ini!

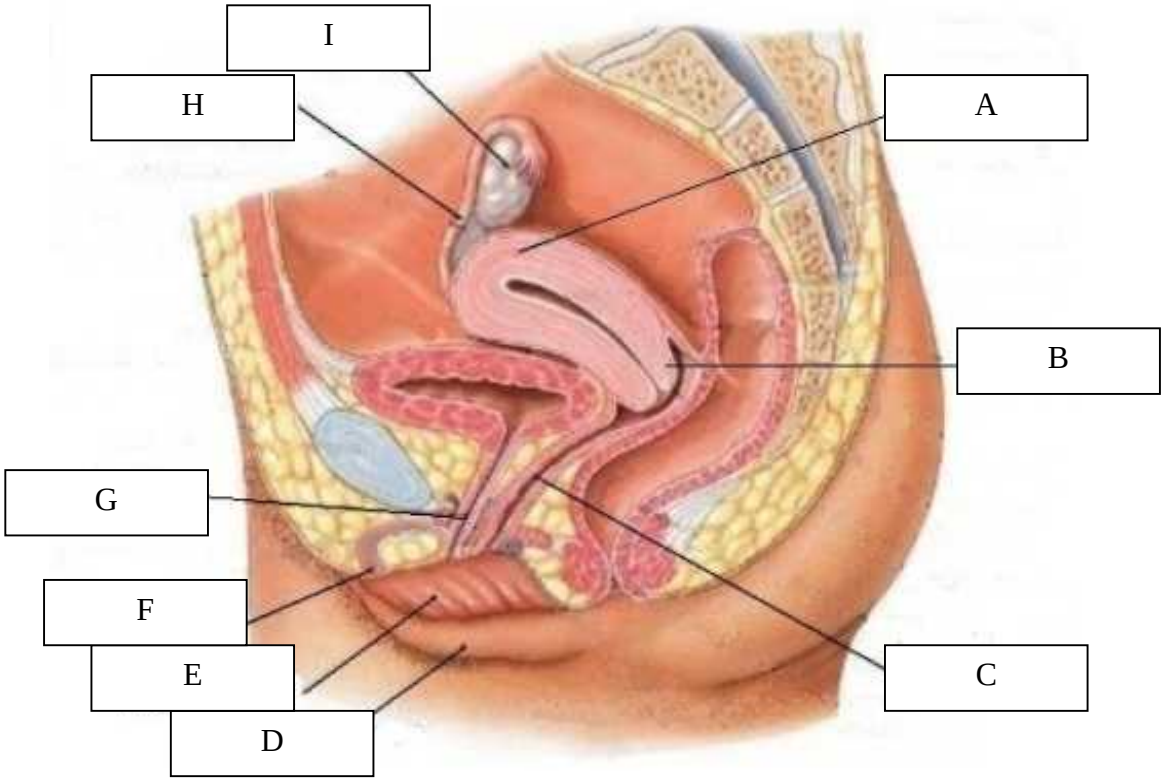

Struktur anatomi organ wanita:

A. Clitoris
B. Labia minora
C. Labia mayora
D. Vagina
E. Cervix
F. Uterus
G. Ovarium
H. Tuba falopi
I. Uretra

4. Identifikasi struktur organ anatomi payudara berikut ini!

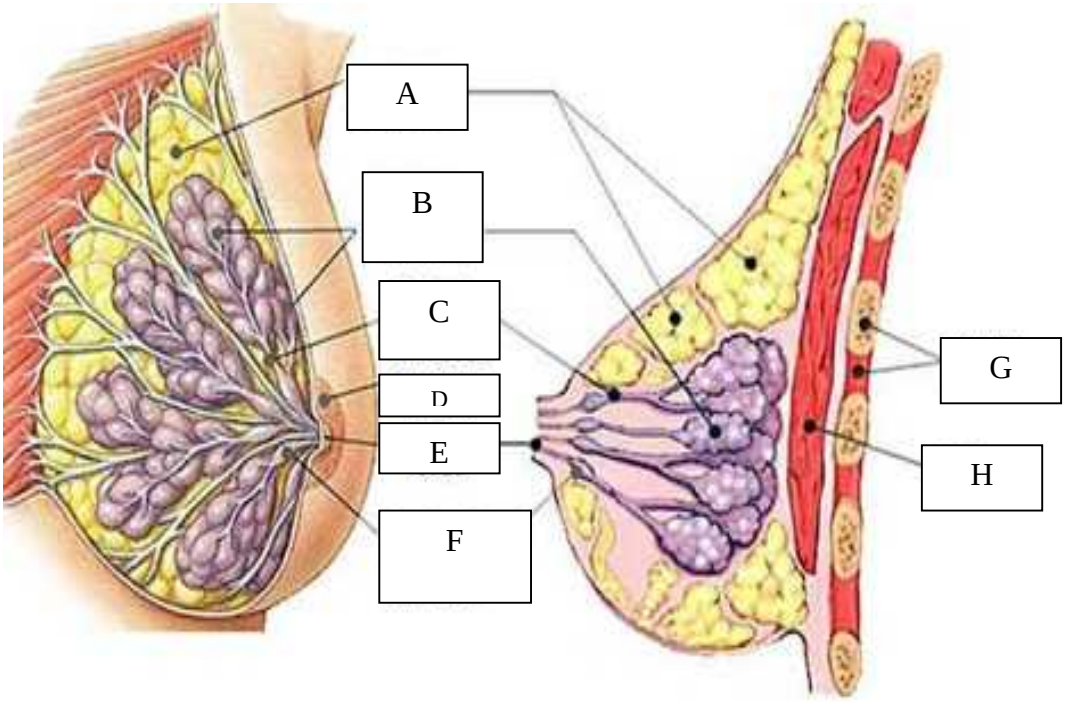

A. Otot
B. Tulang rusuk
C. Jaringan lemak
D. Lobus/kelenjar ASI
E. Bagian duktus yang menaha ASI
F. Puting susu
G. Duktus/saluran ASI
H. Aerola

UMPAN BALIK DAN TINDAK LANJUT

Cocokkan jawaban Anda dengan kunci jawaban pre test dan post test 1 yang terletak pada bagian akhir modul ini. Hitunglah jawaban Benar selanjutnya berikanlah penilaian dengan menggunakan rumus untuk mengetahui tingkat kemampuan Anda pada kegiatan praktik 1.

$$\text{Tingkat Pengetahuan} = \frac{\text{Jumlah Jawaban Benar}}{\text{Jumlah Soal}} \times 100\%$$

KEGIATAN PRAKTIKUM 2

PRAKTIKUM ANATOMI SISTEM REPRODUKSI LAKI-LAKI

Sebelum mengikuti kegiatan praktikum ini, pastikan bahwa Anda telah memahami konsep anatomi fisiologi sistem reproduksi laki-laki yang sudah dipelajari pada modul Ajar Teori Ilmu Biomedik Dasar 2. Kegiatan praktikum 2 modul 6 ini akan memberikan pengalaman kepada Anda bagaimana menentukan organ-organ yang menyusun sistem reproduksi laki-laki dan fungsinya.

Setelah mempelajari kegiatan praktik 2 (unit 2) ini, diharapkan Anda dapat:

1. Menyebutkan organ-organ yang menyusun sistem reproduksi laki-laki
2. Menjelasakan proses spermatogenesis dan aktivitas seksual pria

URAIAN MATERI

Sistem reproduksi ada laki-laki dan perempuan dibentuk berbeda, walaupun fungsi primernya sama yaitu untuk memastikan produksi keturunan dan mewariskan materi genetik dari otang tua kepada generasi berikutnya. Kedua sistem memproduksi sel gamet, atau sel kelamin yang bergabung untuk membentuk manusia potensial.

1. Struktur Organ Penyusun Sistem Reproduksi Laki-laki

Struktur organ system reproduksi laki–laki terdiri dari kelenjar (testis, vesikula seminalis, kelenjar glandula/prostat), duktus (epididimis, vas deferen deferen, uretra, duktus ejakulatorius), dan organ aksesori yaitu skortum, fenikulus spermatikus, penis.

2. Proses Spermatogenesis Dan Aktivitas Seksual Pria

Berbeda dengan wanita, pada pria pubertas terjadi saat usia 10-14 tahun. *Lutenizing hormone* (LH) dari hipofisis anterior menstimulasi sel interstisial testis untuk meningkatkan produksi testosterone. Hormone ini mempengaruhi perkembangan tubuh terhadap maturitas seksual.

Lutenizing hormone dan FSH disekeresi oleh kelenjar hipofisis anterior yang melepaskan *gonodotrofin realising hormone* (GnRH). Pada pria, spermatogenesis merupakan proses pembentukan dan pematangan sel spermatozoa. Pembentukan dan pematangan ini terjadi di tubulus seminiferus

yang kemudian disimpan di epididimis. Yang kemudian ketika terjadi hubungans eksual, sperma akan dikeluakan melalui proses ejakulasi.

Ejakulasi pada pria terjadi saat orgasme pria, dimana sperma didorong keluar oleh epididimis dan melalui vas deverens serta uretra. Semen di dorong oleh kontraksi otot polos yang teratur di dinding vas deferens; kontraksi muscular diperantarai oleh saraf simpatik. Otot di dinding vesikula seminalsi dan kelenjar prostat juga berkontraksi menyebabkan cairan makin terdesak ke saluran genital. Dorongan yang dihasilkan oleh proses kombinasi ini menyebabkan keluarnya semen melalui sfingter uretra eksternal.

LATIHAN

Latihan 1 : Praktik Menyebutkan Anatomi Sistem Reproduksi Wanita

Ilustrasi kasus:

Berikut merupakan gambar struktur anatomi reproduksi laki-laki eksternal.

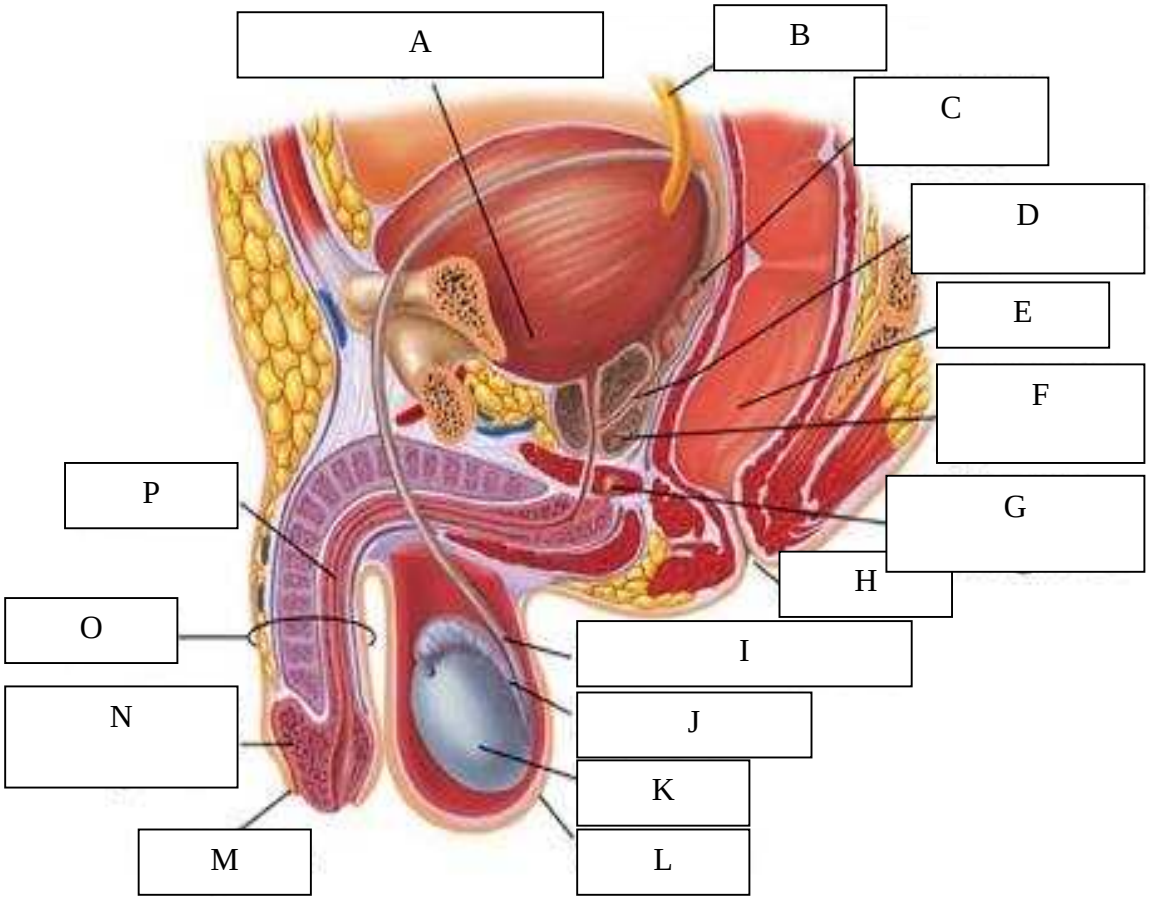

Tugas:

Sebutkan dan jelasakan fungsi bagian organ yang diberi huruf I dan O!

Petunjuk Evaluasi Latihan

a. Untuk melakukan evaluasi dari latihan praktikum anatomi yang telah Anda lakukan, gunakan hasil jawaban latihan untuk mencocokkan jawaban Anda.
b. Hitung skor yang Anda peroleh, apakah Anda puas dengan hasil yang dicapai? Ulangi jika penilaian Anda masih kurang.

$$\text{Kemampuan} = \frac{frekuensi}{jumlah\ item} \times 100\%$$

Hasil Jawaban Latihan:

a. Gambar I: Duktus vas deverens, melalui kelenjar prostat dan bergabung dengan uretra prostatic, membawa cairan seminalis dan spermatozoa ke uretra.
b. Gambar O: Penis, Penis merupakan alat yang mempunyai jaringan erektil yang satu sama lainnya dilapisi jaringan fibrosa ringan erektil ini terdiri dari rongga-rongga seperti karet busa. Dengan adanya rangsangan seksual, karet busa ini akan dipenuhi darah sebagai vasopresi. Berdasarkan ini terjadilah ereksi penis, ereksi penis dipengaruhi oleh otot muskulus iskia kavernosus, muskulus erektor penis, otot-otot ini menyebabkan erektil (ketegangan) pada waktu koitus (persetubuhan). Otot muskulus bulbo kavernosus juga berfungsi untuk mengeluarkan urine.

RANGKUMAN

Sistem reproduksi laki-laki terdiri dari sejumlah organ seks yang merupakan bagian dari proses reproduksi manusia. Pada laki-laki, organ-organ reproduksi ini terletak di luar tubuh manusia, sekitar panggul wilayah. Organ reproduksi pada laki-laki adalah penis dan testis yang memproduksi air mani dan sperma yang akan dikeluarkan saat ejakulasi. Laki-laki memiliki waktu pubertas pada usia 10-14 tahun. Terdapat dua hormon yang berpengaruh pada proses kematangan laki-laki yaitu LH dan FSH.

PRETEST-POSTEST 1

1. Testosteron diproduksi oleh?
   a. Korda spermatika
   b. Sel interstisial
   c. Kelenjar hipofisis
   d. Sel epididimis
2. Badan spermatozoa dilengkapi dengan?
   a. Mitokondria untuk DNA
   b. DNA untuk berfungsi dengan ovum
   c. Enzim untuk penetrasi selubung ovum
   d. Filamen yang motil untuk propulasi
3. Jaringan di dalam penis mankah yang mengelilingi uretra?
   a. Korpus cavernosum
   b. Glans penis
   c. Korpus spongiosum
   d. prepusium
4. Fungsi tubulus smeiniferus adalah?
   a. Memproduksi sperma
   b. Memproduksi cairan semen
   c. Memenuhi penis dengan darah saat ereksi
   d. Menyimpan sperma
5. Tempat disimpannya sperma yaitu….
   a. Tubulus seminiverus
   b. Epididimis
   c. Testis
   d. Duktus ejakulatorius
   e. Kelenjar prostat

UJI KETERAMPILAN

1. Identifikasi struktur anatomi sistem reproduksi laki-laki eksternal!

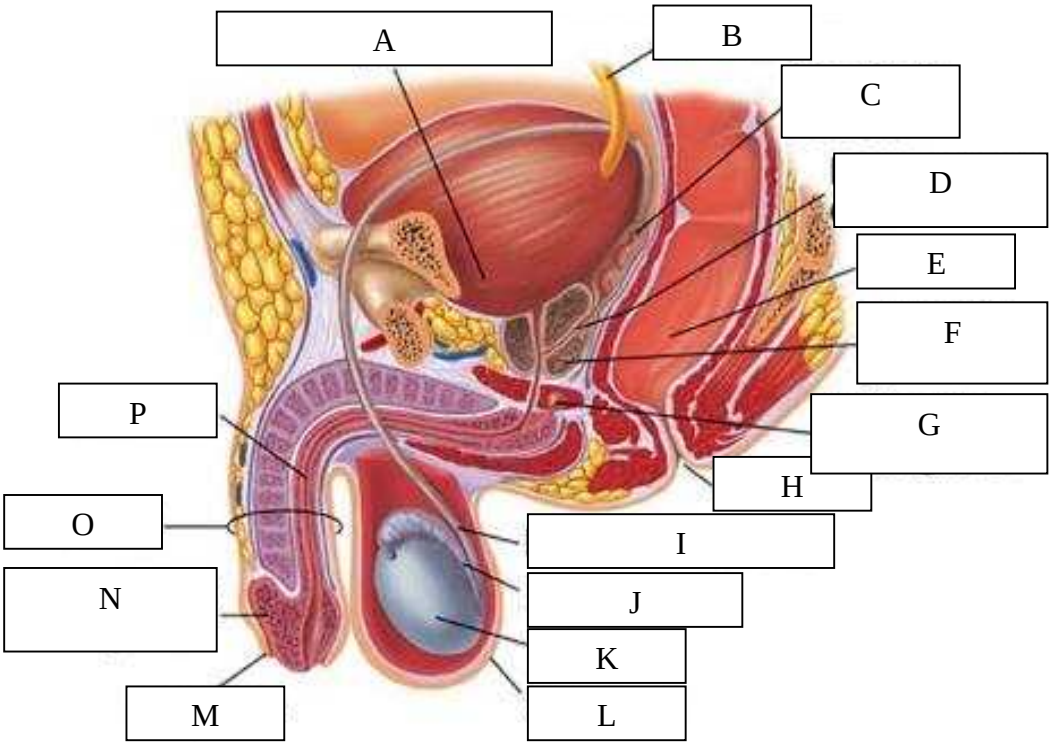

2. Identifikasi struktur anatomi organ reproduksi laki-laki berikut!

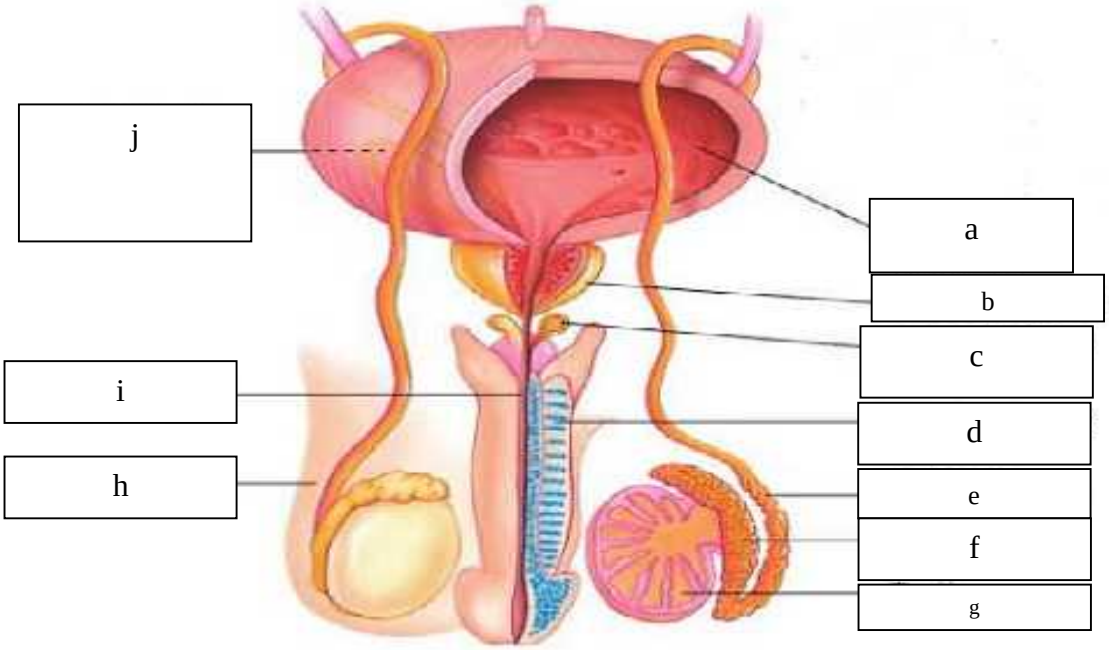

UMPAN BALIK DAN TINDAK LANJUT

Cocokkan jawaban Anda dengan kunci jawaban pre test dan post test 1 yang terletak pada bagian akhir modul ini. Hitunglah jawaban Benar selanjutnya berikanlah penilaian dengan menggunakan rumus untuk mengetahui tingkat kemampuan Anda pada kegiatan praktik 2.

$$\text{Tingkat Pengetahuan} = \frac{\text{Jumlah Jawaban Benar}}{\text{Jumlah Soal}} \times 100\%$$

KUNCI JAWABAN

JAWABAN PRETEST-POSTTES PRAKTIKUM 1

1. B
2. A
3. C
4. A
5. B

JAWABAN UJI KETERAMPILAN

1. Anatomi struktur organ ekternal reproduksi pria

a. Urinary bladder	i. Duktus vasdeverens
b. Ureter	j. Epididimis
c. Seminal vesicle	k. Testis
d. Duktus ejakulatorius	l. Scrotum
e. Rectum	m. Prepuce
f. Gland prostat	n. Glans penis
g. Bulbourethral gland	o. Penis
h. Anus	p. Urethra

2. Anatomi organ reproduksi laki-laki

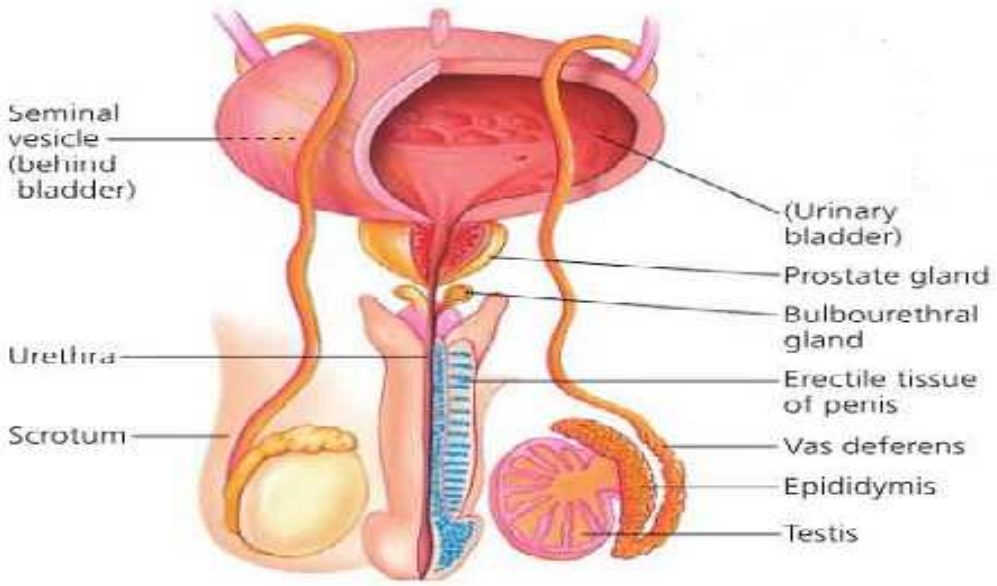

DAFTAR PUSTAKA

Syaifuddin. (2016). Ilmu Biomedik Dasar. Salemba Medika: Jakarta.

Waugh, A., and Grant, A., (2011). Ross and Wilson Anatomy and Physiology in Health and Illness 10th ed. Elsevier. Singapor

MODUL 7

PRAKTIKUM

ANATOMI FISIOLOGI SISTEM PENGINDERAAN

Penulis
Anissa Cindy Nurul Afni

PROGRAM STUDI D3 KEPERAWATAN
STIKES KUSUMA HUSADA SURAKARTA
2018

MODUL 7

PRAKTIKUM ANATOMI FISIOLOGI SISTEM PENGINDERAAN

Saat ini Anda sedang mempelajari modul 7 praktikum Ilmu Biomedik Dasar. Modul ini akan membahas tentang bagaimana mengenali bagian dari organ sistem penginderaan dan fungsinya. Praktikum di*design* dalam laboratorium dengan menggunakan model/gambar sistem penginderaan. Anda akan diminta untuk menyebutkan bagian dari masing-masing organ dan fungsinya.

Setelah mempelajari Modul ini diharapkan Anda mampu menyebutkan bagian dari organ dan fungsi sistem penginderaan.

Fokus pembahasan pada modul 5 ini adalah bagaimana mahasiswa menyebutkan struktur penyusun organ sistem penginderaan, yang dibagi menjadi satu (1) Kegiatan Praktik sebagai berikut:

1. Kegiatan Praktik 1 (Unit 1): Praktik Anatomi Sistem Penginderaan

Adapun hal-hal yang harus Anda persiapkan sebelum melakukan praktik adalah:

1. Pahami tujuan pembelajaran sebagai target yang akan dicapai
2. Baca petunjuk pratikum dengan teliti
3. Siapkan peralatan dan bahan sesuai kebutuhan untuk setiap tindakan/ keterampilan yang akan dipraktikkan.
4. Perhatikan demonstrasi dari tutor dengan baik
5. Praktikkan / demonstrasikan setlap tindakan sesuai dengan prosedur.
6. Catat kesulitan yang Anda alami dan diskusikan dengan teman atau tutor.

Kami mengharap, anda dapat mengikuti keseluruhan kegiatan praktik dalam modul ini dengan baik.

“SELAMAT BELAJAR DAN SUKSES BUAT ANDA”

KEGIATAN PRAKTIKUM 1
PRAKTIKUM ANATOMI SISTEM PENGINDERAAN

Sebelum mengikuti kegiatan praktik ini, pastikan bahwa Anda telah memahami konsep anatomi fisiologi sistem penginderaan yang sudah dipelajari pada modul Ajar Teori Ilmu Biomedik Dasar (Anatomi Fisiologi). Kegiatan praktikum 1 modul 7 ini akan memberikan pengalaman kepada Anda bagaimana menentukan organ-organ yang menyusun sistem penginderaan.

Setelah mempelajari kegiatan praktik 1 (unit 1) ini, diharapkan anda dapat:

1. Menyebutkan organ-organ yang menyusun sistem penginderaan

URAIAN MATERI

Indera ini berfungsi untuk mengenali setiap perubahan lingkungan, baik yang terjadi di dalam maupun di luar tubuh. Indera yang ada pada makhluk hidup, memiliki sel-sel reseptor khusus. Sistem indera pada manusia dibagi menjadi:

1. Indera Penglihatan (Mata)

   Mata adalah organ penglihatan yang menerima rangsangan berupa cahaya. Bola mata terletak di dalam rongga mata dan beralaskan lapisan lemak. Bola mata dapat bergerak dan diarahkan kesuatu arah dengan bantuan tiga otot penggerak mata, yaitu: Muskulus rektus okuli medial (otot di sekitar mata), berfungsi menggerakkan bola mata. Muskulus obliques okuli inferior, berfungsi menggerakkan bola mata ke bawah dan ke dalam. Muskulus obliques okuli superior, berfungsi memutar mata ke atas dan ke bawah. Selain itu, ada otot mata yang berfungsi menutup mata dan mengangkat kelopak mata. Otot yang berfungsi untuk menutup mata yaitu muskulus orbikularis okuli dan muskulus rektus okuli inferior. Sedangkan otot mata yang berfungsi mengangkat kelopak mata, yaitu muskulus levator palpebralis superior.

2. Indera Pendengaran dan Keseimbangan (Telinga)

   Telinga merupakan alat indera yang peka terhadap rangsangan berupa gelombang suara. Selain sebagai alat pendengaran, telinga juga berfungsi menjaga keseimbangan tubuh manusia. Telinga manusia dapat dibedakan menjadi tiga bagian, yaitu bagian luar, bagian tengah, dan bagian dalam.

Suara yang kita dengar akan ditangkap oleh daun telinga, kemudian sampai ke gendang telinga sehingga membuat gendang telinga bergetar. Getaran ini diteruskan oleh tiga tulang pendengaran ke tingkap jorong dan diteruskan ke rumah siput. Di dalam rumah siput, cairan limfe akan bergetar sehingga meransang ujung-ujung saraf pendengaran dan menimbulkan impuls saraf yang ditujukan ke otak.

3. Indera penciuman/pembau (Hidung)

Hidung adalah alat indera yang menanggapi rangsangan berupa bau atau zat kimia yang berupa gas. Di dalam rongga hidung terdapat serabut saraf pembau yang dilengkapi dengan sel-sel pembau. Setiap sel pembau mempunyai rambut-rambut halus (silia olfaktori) di ujungnya dan diliputi oleh selaput lendir yang berfungsi sebagai pelembab rongga hidung. Daerah yang sensitif terhadap bau terletak pada bagian atap rongga hidung. Keistimewaan indera pembau manusia adalah dapat membaui sesuatu walau kadarnya di udara sangat sedikit. Beberapa hewan memiliki indera pembau yang lebih sensitif karena mempunyai reseptor pembau lebih banyak.

Pada saat kita bernapas, zat kimia yang berupa gas ikut masuk ke dalam hidung kita. Zat kimia yang merupakan sumber bau akan dilarutkan pada selaput lendir, kemudian akan meransang rambut-rambut halus pada sel pembau. Sel pembau akan meneruskan rangsangan ini ke otak dan akan diolah sehingga kita bisa mengetahui jenis bau dari zat kimia tersebut.

4. Indera Pengecap (Lidah)

Lidah adalah alat indera yang peka terhadap rangsangan berupa zat kimia larutan. Lidah memiliki otot yang tebal, permukaannya dilindungi oleh lendir dan penuh dengan bintil-bintil. Kita dapat merasakan rasa pada lidah karena terdapat reseptor yang dapat menerima rangsangan. Reseptor itu adalah papilla pengecap atau kuncup pengecap. Kuncup pengecap merupakan kumpulan ujung-ujung saraf yang terdapat pada bintil-bintil lidah. Papilla agak kasar karena memiliki tonjolan-tonjolan pada permukaan lidah. Di dalam papila terdapat banyak kuncup-kuncup pengecap (taste bud) yaitu suatu bagian berbentuk bundar yang terdiri dari dua jenis sel yaitu sel-sel penyokong dan sel-sel pengecap yang berfungsi sebagai reseptor.

5. Indera Peraba (Kulit)

Selain menghasilkan keringat, pada bagian dermis terdapat ujung saraf sebagai reseptor peraba. Kulit adalah alat indera yang peka terhadap rangsangan berupa sentuhan, tekanan, panas, dingin, dan nyeri atau sakit. Kepekaan tersebut disebabkan karena adanya ujung-ujung saraf yang ada pada kulit. Meskipun seluruh permukaan kulit mempunyai reseptor peraba, keberadaan ujung-ujung saraf ini tidak merata pada berbagai alat tubuh. Permukaan kulit yang mempunyai banyak ujung-ujung saraf peraba ialah ujung jari telunjuk, telapak tangan, telapak kaki, bibir, dan daerah kemaluan. Oleh karena itu daerah-daerah ini sangat peka terhadap rangsangan berupa sentuhan. Seorang tuna netra memanfaatkan kepekaan indera perabanya untuk membaca huruf Braille.

LATIHAN

Latihan 1 : Praktik Menyebutkan anatomi sistem pencernaan

Ilustrasi kasus:

Saat kita melihat dengan jarak dekat, mata mita akan melakukan penyesuaian untuk memfokuskan.

Tugas:

Sebutkanlah tiga penyesuaian yang dilakukan mata untuk memfokuskan objek-objek yang dekat (akomodasi).

Petunjuk Evaluasi Latihan

a. Untuk melakukan evaluasi dari latihan praktik anatomi yang telah Anda lakukan, gunakan hasil jawaban latihan untuk mencocokkan jawaban Anda.
b. Hitung skor yang Anda peroleh, apakah Anda puas dengan hasil yang dicapai? Ulangi jika penilaian Anda masih kurang.

$$\text{Kemampuan} = \frac{frekuensi}{jumlah\ item} \times 100\%$$

Hasil Jawaban Latihan:

Tiga hal yang dilakukan mata untuk penyesuaian yaitu: kontrsiksi pupil, konvergensi bola mata, perubahan daya lensa.

RANGKUMAN

Sistem penginderaan terdiri atas pendengaran, keseimbangan, penglihatan, penghidu, dan pengecap. Masing-masing memiliki reseptor sensorik khusus yang berlokasi di dalam organ sensorik di kepala. Informasi yang diterima ditansmisikan ke otak, dan bersaa dengan informasi ini diintegrasikan dan trjadi respons efektor. Indra-indra seringkali bekerja sama baik secara sadar maupun tidak.

PRETEST-POSTEST 1

1. Cahay memasuki mata dengan?
   a. Refraksi
   b. Akomodasi
   c. Refleksi
   d. Radiasi
2. Pemfokusan cahaya terbesar adalah saat cahaya melalui?
   a. Kaca datar
   b. Lensa bikonkaf
   c. Lensa bikonveks
   d. Air
3. Struktur-struktur mata apakah yang tidak memiliki pasokan darah?
   a. Retina
   b. Iris
   c. Pupil
   d. Kornea
4. Sebutkan lah empat fungsi dari air mata!
5. Apakah yang dimaksud dengan adaptasi terhadap bau?
6. Jelaskan fungsi proteksi dari perasa!

UJI KETERAMPILAN

1. Identifikasi struktur anatomi indera pendengaran berikut ini!

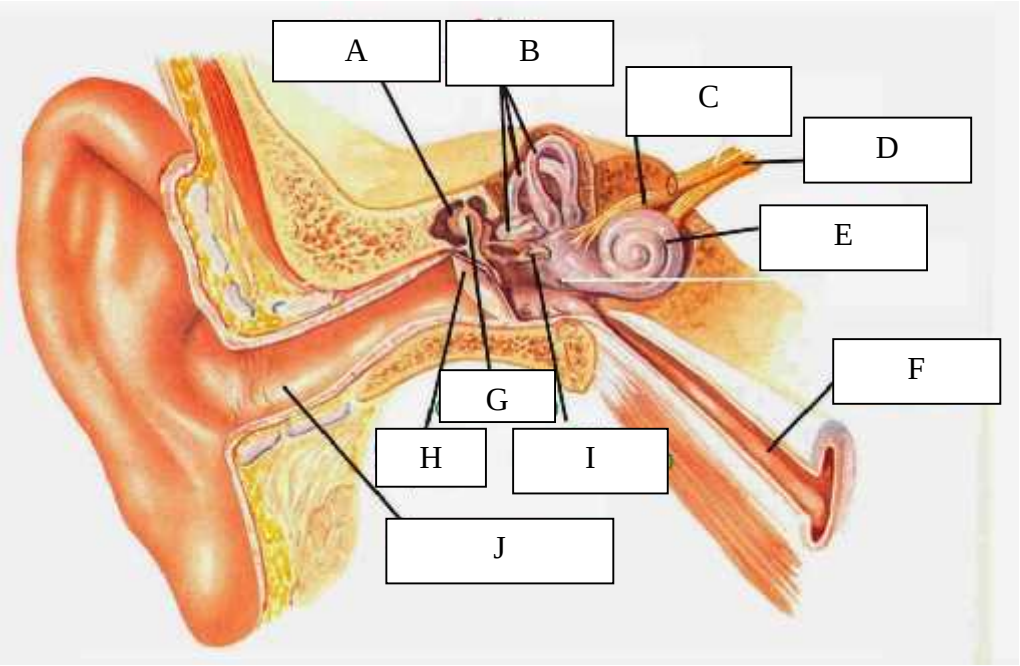

2. Identifikasi struktur anatomi indera penglihatan berikut (mata)!

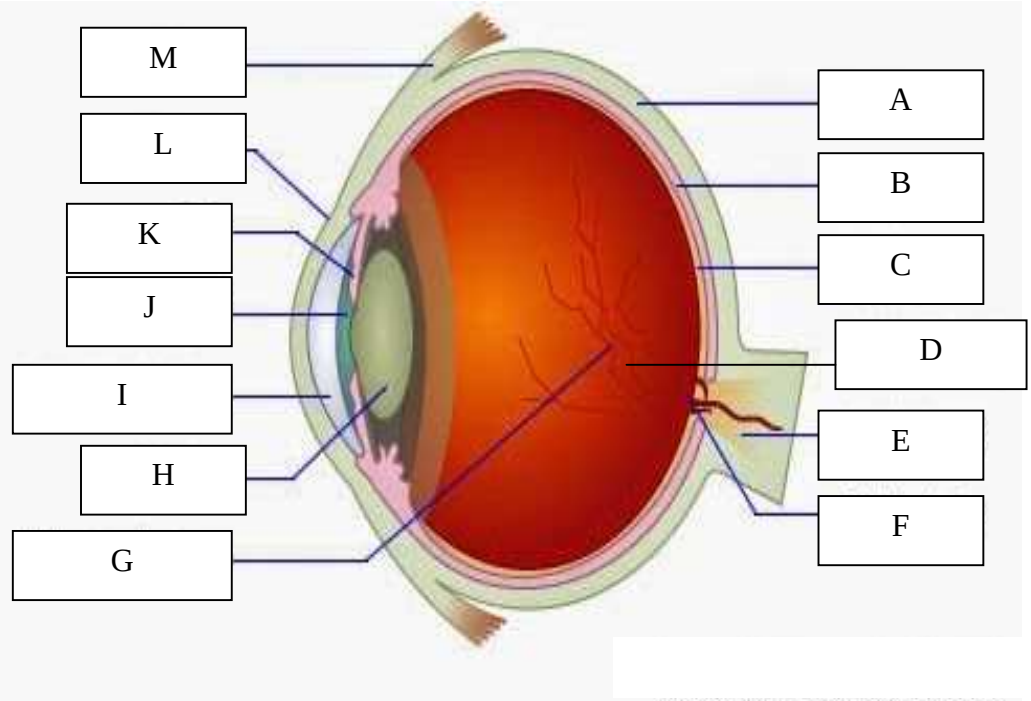

3. Identifikasi struktur anatomi indera pengecap (lidah)!

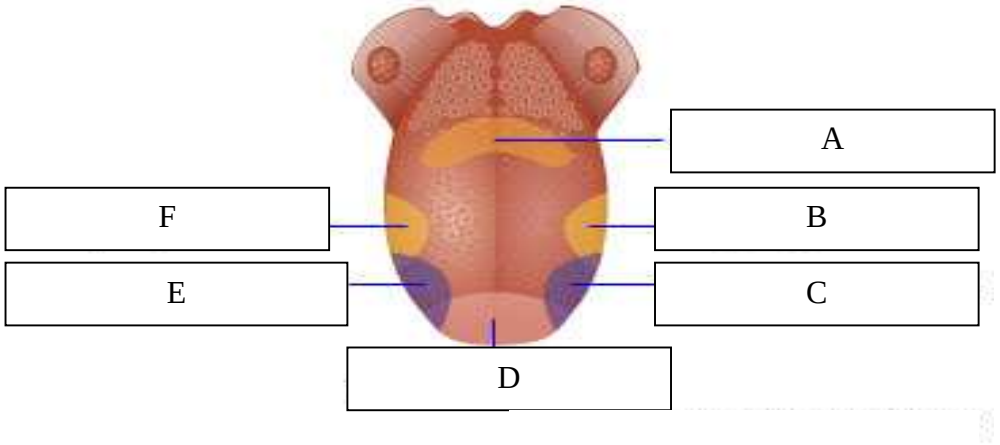

4. Identifikasi struktur anatomi indera peraba (kulit) !

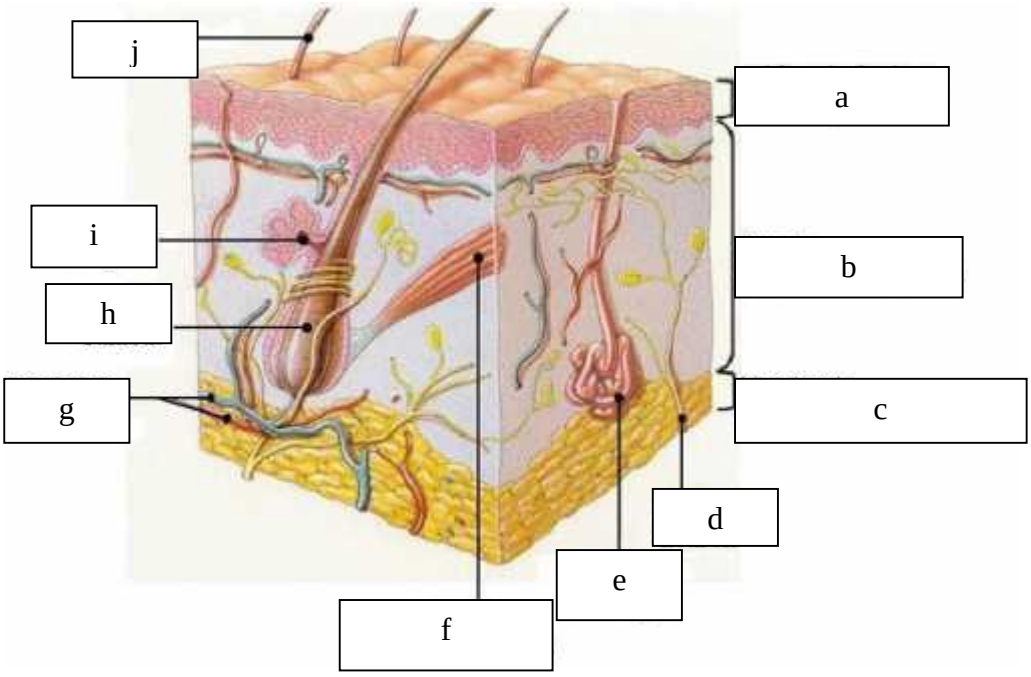

UMPAN BALIK DAN TINDAK LANJUT

Cocokkan jawaban Anda dengan kunci jawaban pre test dan post test 1 yang terletak pada bagian akhir modul ini. Hitunglah jawaban Benar selanjutnya berikanlah penilaian dengan menggunakan rumus untuk mengetahui tingkat kemampuan Anda pada kegiatan praktik 1.

$$\text{Tingkat Pengetahuan} = \frac{\text{Jumlah Jawaban Benar}}{\text{Jumlah Soal}} \times 100\%$$

KUNCI JAWABAN

JAWABAN PRETEST-POSTETST PRAKTIKUM 1

1. C
2. C
3. D
4. Membersihkan dari iritan, enzim bakterisidal lisozim mencegah infeksi, sekresi berminyak dari kelenjar tarsal memperlambat evaporaso dan mencegah kekeringan konjungtiva, memberikan makanan kornea.
5. Yaitu persepsi akan bau tertentu men urun dan berhenti setelah beberapa menit pajanan.
6. Dapat menginisiasi muntah.

JAWABAN UJI KETERAMPILAN

1. Struktur anatomi indera pendengaran
   a. Incuas (tulang landasan)
   b. Saluran semisirkuler
   c. Saraf keseimbangan (vestibulacochlear nervus)
   d. Saraf kohlea (auditory nervus)
   e. Kohlea
   f. Saluran esutachius
   g. Stapes (tulang sanggurdi)
   h. Malleus (tulang martil)
   i. Membran timpani’
   j. Saluran telinga luar

2. Struktur anatomi indera penglihatan
   a. Sklera
   b. Koroid
   c. Retina
   d. Bintik kuning
   e. Saraf optik
   f. Bintik buta (diskus optik)
   g. Korpus vitorus
   h. Lensa
   i. Aqueous humor
   j. Pupil
   k. Iris
   l. Kornea
   m. Otot

3. Struktur anatomi indera pengecap
    a. Pengecap rasa pahit
    b. Pengecap rasa asin
    c. Pengecap rasa asam
    d. Pengecap rasa manis
    e. Pengecap rasa asam
    f. Pengecap rasa asin

4. Struktur anatomi indera peraba
    a. Epidermis
    b. Dermis
    c. Hipodermis
    d. Sensori neuron
    e. Kelenjar keringat
    f. Otot polos
    g. Pembuluh darah
    h. Akar rambut
    i. Kelenjar minyak
    j. Rambut

DAFTAR PUSTAKA

Syaifuddin. (2016). Ilmu Biomedik Dasar. Salemba Medika: Jakarta.

Waugh, A., and Grant, A., (2011). Ross and Wilson Anatomy and Physiology in Health and Illness 10th ed. Elsevier. Singapor

A. PENUTUP

“Selamat, Anda telah berhasil menyelesaikan Modul Praktikum Ilmu Biomedik Dasar ini!”

Dengan selesainya modul ini, berarti Anda telah menyelesaikan semua materi kegiatan belajar modul ini. Untuk mempertahankan kemampuan mengingat, dan memperdalam serta memperluas pemahaman mata kuliah ini, alangkah baiknya Anda dapat mencoba menerapkan mata pelajaran ini dalam praktek atau kehidupan sehari-hari. Semoga dengan pemahaman yang baik tentang ilmu anatomi dan fisiologi ini, Anda akan menjadi lebih mantap, percaya diri dan professional dalam melakukan aktivitas sehari – hari sesuai dengan profesi yang Anda tekuni. Untuk mengukur keberhasilan pencapaian tujuan mata kuliah ini, Anda akan mengikuti tes formatif maupun sumatif yang dilakukan oleh tutor Anda, untuk itu belajarlah terus!. Silahkan mencari informasi atau menghubungi tutor Anda untuk program berikutnya.

“Sampai Berjumpa Pada Program Ujian Waktu Yang Akan Datang!”